平成18年度（第14回）JCVP会員資格認定試験問題および解答

1. 筆記試験

次の問題をa～eの記号で答えなさい。正解は各問とも1つである。

病理学総論（G）

G－1. 微小管に関する正しい記述の組合せはどれか。

A. 微小管を構成する蛋白は中間径フィラメントである。
B. 微小管を構成する蛋白はチュブリンである。
C. 微小管は細胞膜直下に存在する。
D. 微小管は神経細胞突起、紡錘糸に存在する。
E. 微小管を構成する蛋白の重合はコルヒチンで阻害される。

a. A, B, C
b. A, C, E
c. A, D, E
d. B, C, D
(e.) B, D, E

G－2. フリーラジカルによる細胞傷害に関する正しい記述の組合せはどれか。

A. 塩化第二水銀による腎尿細管上皮の傷害
B. 四塩化炭素による肝細胞傷害
C. 細胞傷害性Tリンパ球から放出されるパーフォリンによる細胞傷害
D. パラコート中毒による肺組織の傷害
E. アロキサンによる膵島β細胞の傷害

a. A, B, C
b. A, C, E
c. A, D, E
d. B, C, D
(e.) B, D, E

G－3. 細胞接着装置に関する正しい記述の組合せはどれか。

A. タイト結合：隣接する細胞の中間径フィラメントをつなぐ。
B. アドヘレンス結合：膜貫通性の糖蛋白による細胞間接着装置である。
C. ヘミデスモソーム：中間径フィラメントを基底膜につなぎとめる。
D. デスモソーム結合：血液－組織関門の本体で、隣接する細胞間で分子の通過を調節する。
E. ギャップ結合：チャネル構造による細胞間結合で一つのチャネルは8つのコネクシン蛋白からなる。

a. A, B
b. A, E
(c.) B, C
d. C, D
e. D, E

G－4. ミトコンドリアに関する正しい記述の組合せはどれか。

A. 電顕的には2層の膜で囲まれ、内膜はヒダ状のクリスタ（棚）を形成する。
B. カリウムイオンの取込・保持やステロイド代謝にも関与する。
C. ミトコンドリアDNA異常に起因する遺伝性疾患は伴性遺伝する。
D. ATC回路、水素・電子伝達系、β酸化などの酵素を含む。
E. 基質に含まれるDNA・RNAは核内の核酸よりも原核細胞の核酸に類似している。

a. A, B, C
b. A, C, E
(c.) A, D, E
d. B, C, D
e. B, D, E

G－5. 細胞の基本構造に関する正しい記述の組合せはどれか。

A. 核小体はDNAを主成分とする構造であり、細胞の代謝機能の亢進により増大する。
B. リボソームは蛋白合成装置であり、リボソームが豊富な細胞質はヘマトキリンによく

染まる。

C. 中間径フィラメントとして上皮系細胞ではケラチン、間葉系細胞ではビメンチン、筋肉ではアクチンが知られている。

D. 細胞内ATP量が低下すると小胞体から細胞質内にカルシウムが放出され、細胞膜障害が惹起される。

E. 血液－組織関門は細胞接着装置の機能と関連している。

a. A, B, C
b. A, C, E
c. A, D, E
d. B, C, D
(e) B, D, E

G－6. 細胞内小器官とその機能に関する正しい記述の組合せはどれか。

A. 中間系フィラメント：デスモゾーム構成成分、細胞収縮

B. 微小管：細胞分裂時の紡錘糸を構成、細胞内物質輸送

C. 滑面小胞体：ステロイド合成、糖鎖付加

D. ゴルジ装置：分泌小胞産生、リソソームタンパク合成

E. ミトコンドリア：エネルギー産生、脂肪酸の酸化

a. A, B, C
b. A, C, E
c. A, D, E
d. B, C, D
(e) B, D, E

G－7. カドヘリンによる特殊な細胞間接着装置として最も適当なのはどれか。

a. タイト結合
(b) アドヘレンス結合
c. デスモゾーム結合
d. ギャップ結合
e. ヘミデスモゾーム

G－8. ミトコンドリアの特性に関する記述として最も適当なのはどれか。

a. 卵円形、時にフィラメント状の細胞質内小器官で、1細胞あたり100万個程度存在する。

b. TCA回路、電子伝達系に必要な酵素を有するが、β酸化に関する酵素はない。

c. 代謝が活発な肝細胞、心筋細胞に多く含まれるが、細胞分裂をしない神経細胞には少ない。

(d) ミトコンドリアの異常によりATP産生が低下し、細胞変性や壊死の原因となる。

e. ミトコンドリアは進化の過程で細胞内に取り込まれた嫌気性細菌に由来するとされている。

G－9. アポトーシスに関する正しい記述の組合せはどれか。

A. 炎症反応を引き起こさない。

B. ミトコンドリアや小胞体の膨化。

C. 細胞の断片化。

D. 細胞内容物の流出。

E. ヌクレオソーム単位のDNA断片化。

a. A, B, C
(b) A, C, E
c. A, D, E
d. B, C, D
e. B, D, E

G－10. 壊死に関する正しい記述の組合せはどれか。

A. 壊死は凝固壊死と液化（融解）壊死に大別される。

B. 壊疽は広範な液化壊死のことである。

C. 脂肪壊死とは脂肪がリパーゼの作用によって起こる湿性壊疽である。

D. 横紋筋の硝子化である蝋様変性は凝固壊死に含まれる。

E. 脳軟化は液化壊死に含まれ、格子細胞が認められることがある。

a. A, B, C
b. A, C, E
(c) A, D, E
d. B, C, D
e. B, D, E

G－11. 糖尿病に関する正しい記述の組合せはどれか。

A. I型糖尿病はB細胞のインスリン分泌能の低下に起因し、ケトアシドーシスを併発しやすい。

B. 人の糖尿病の大部分はI型である。

C. I型よりII型の方が、遺伝的素因が強く関与している。

D. インスリン作用不足時は筋組織や脂肪組織へのブドウ糖の取り込みが亢進する。

E. 動物ではI型糖尿病はまれである。

a. A,B,C
ⓑ A,C,E
c. A,D,E
d. B,C,D
e. B,D,E

G－12. 黄疸に関する正しい記述の組合せはどれか。

A. 総胆管閉塞による黄疸では、組織学的に肝に胆汁栓の形成が認められる。

B. ピロプラズマ症では高度の溶血が生じ、血液中に抱合型ビリルビンが上昇する。

C. 肝細胞性黄疸では、血液中に抱合型および非抱合型ビリルビンが上昇する。

D. 非抱合型ビリルビンは尿中に排泄されるので、臨床的に濃色尿を呈する。

E. 閉塞性黄疸の場合、臨床的に糞便は褪色し、脂肪便を排泄する。

a. A,B,C
ⓑ A,C,E
c. A,D,E
d. B,C,D
e. B,D,E

G－13. 各種変性について正しいのはどれか。

a. 空胞変性とは、貯留した物質が特定できない場合に用いられる用語である。

ⓑ エオジン好性で光沢感を有した均一に染まる球状構造物が細胞質に存在する所見を硝子滴変性という。

c. フィブリノイド変性は、変性部の膠原線維がエオジンに濃く染まる明瞭な線維束を特徴とする。

d. アミロイド変性とは、アミロイドが細胞質や細胞小器官に沈着して生じる病変である。

e. 粘液の産生異常を粘液変性と呼び、ムコ多糖を主体とした上皮性粘液とムコ蛋白を主体とした間葉性粘液に区別される。

G－14. 硝子滴変性に関する正しい記述の組合せはどれか。

A. 細胞内の好酸性顆粒であり、ミトコンドリアの腫大による。

B. 細胞内の好酸性顆粒であり、細胞外の血清蛋白が吸収・貪食されたものである。

C. 腎臓の近位尿細管上皮細胞や肝細胞にみられる。

D. 糸球体血管係蹄の透過性亢進や急性低酸素血症の場合にみられる。

E. 細胞間や組織間に沈着するヒアリンと呼ばれる蛋白が沈着する病変である。

a. A,B,C
b. A,C,E
c. A,D,E
ⓓ B,C,D
e. B,D,E

G－15. 無機物代謝異常に関する正しい記述の組合せはどれか。

A. 異栄養性石灰沈着は壊死病巣、動脈硬化症などの変性血管壁、血栓、虫卵などに見られる。

B. 石灰沈着は組織化学的にマロリー反応に陽性を示す。

C. 銅の毒性は動物種差が大きく、ラットや豚では銅毒性に対する耐性が高く、めん羊や犬は感受性が高い。

D. 実験的な鉛中毒ではラットやモルモットの中枢神経の軸索および髄鞘に変化を起こす。

E. 鉄イオンの生体傷害作用において鉄を介した活性酸素種の発生が考えられている。

a. A,B,C
ⓑ A,C,E
c. A,D,E
d. B,C,D

e. B, D, E

G－16. 金属と細胞障害に関する正しい記述の組合せはどれか。

A. 実質細胞にもヘモジデリン沈着がおよび、機能障害をきたす病態をヘモクロマトーシスhemochromatosis（血色症）と呼ぶ。

B. 銅中毒症では、ミエリン形成異常、脱髄、軟化などの中枢神経病変が起こることがある。

C. Long Evans Cinnamon（LEC）ラットは、銅とメタロチオネインの結合障害により、肝炎や肝癌が発生する。

D. 鉄の排泄率はきわめて低く、鉄欠乏症は起こりにくい。

E. 鉛中毒により、大脳皮質の層状壊死をきたすことがある。

a. A, B, C
b. A, C, E
c. A, D, E
d. B, C, D
e. B, D, E

G－17. 肥大に関する正しい記述の組合せはどれか。

A. 慢性の犬糸状虫症に罹患した犬で肺高血圧症が存在する場合、左心室の肥大が顕著となる。

B. 尿石症の結果尿道狭窄を示した牛の膀胱壁の平滑筋は肥大する。

C. 肉用鶏の脚骨の皮質骨では、体重を支えるため後方より前方が肥厚している。

D. 片側性に精巣下降不全を呈した犬では、反対側精巣に代償性肥大がみられる。

E. 重症の肝蛭症牛では肝臓の左葉が萎縮し、右葉が肥大する。

a. A, B, C
b. A, C, E
c. A, D, E
d. B, C, D
e. B, D, E

G－18. 創傷の治癒に関する正しい記述の組合せはどれか。

A. 増殖相は受創後3日目から10日くらいまでの期間をいう。

B. 毛細血管が退縮し、炎症細胞も消失して太いコラーゲンに置換された組織を肉芽組織という。

C. 炎症相では血管が収縮し、白血球が血管外に遊走する。

D. FGFやVEGFは毛細血管の新生を誘導する。

E. 上皮細胞が痂皮の底を接触誘導により遊走・増殖する現象を上皮化という。

a. A, B, C
b. A, C, E
c. A, D, E
d. B, C, D
e. B, D, E

G－19. 中枢神経組織の治癒に関する正しい記述の組合せはどれか。

A. 神経細胞体は再生能がない。

B. 中枢神経には結合組織が多く、創傷治癒過程への参加が活発である。

C. 中枢神経では再生した髄鞘と肥大星状膠細胞が瘢痕を形成する。

D. 線維性グリア細胞が密に増殖した組織をグリア瘢痕という。

E. 壊死に陥った神経細胞はneuronophagia神経食現象によって吸収、除去される。

a. A, B, C
b. A, C, E
c. A, D, E
d. B, C, D
e. B, D, E

G－20. 骨折治癒に関する正しい記述の組合せはどれか。

A. 臨床的には骨折の程度の違いにより一次癒合と二次癒合に分けられる。

B. 骨折の治癒過程で修復を担当する細胞は骨芽細胞である。

C. 骨の発生・成長過程と同様に膜内骨化と軟骨内骨化によりおこなわれる。

D. 滲出期、肉芽組織反応期、仮骨形成期、改築期の過程からなる。
E. 滲出期では、破骨細胞が活性化して骨折断片部の壊死組織を吸収する。

a. A, B, C
b. A, C, E
c. A, D, E
ⓓ B, C, D
e. B, D, E

G－21. 細胞周期に関する正しい記述の組合せはどれか。
A. 増殖相に入った細胞はG1期、G2期、S期、M期の順で推移する。
B. Cyclin と cyclin dependent kinase からなる複合体は細胞周期を規定する因子である。
C. 抗Ki-67抗体、抗PCNA抗体を用いた免疫組織化学は細胞周期を検出する方法として用いられている。
D. コラーゲン、フィブロネクチン等の細胞外基質は細胞周期の調節に重要である。
E. 細胞増殖因子の多くはM期への移行に関与している。

a. A, B, C
b. A, C, E
c. A, D, E
ⓓ B, C, D
e. B, D, E

G－22. 肉芽組織に関する正しい記述の組合せはどれか。
A. 肉芽組織は外胚葉系細胞の増殖による。
B. 膿瘍膜は肉芽組織によって作られる。
C. 肉芽腫は急性経過により形成される肉芽組織の一種である。
D. 器質化とは、浸出物、壊死組織を肉芽組織で置きかえる過程である。
E. 壊死巣が小さい場合には器質化され瘢痕化するが、大きい場合では器質化は不完全となり石灰化を残すことがある。

a. A, B, C
b. A, C, E
c. A, D, E
d. B, C, D
ⓔ B, D, E

G－23. 組織修復過程で表現型を変える細胞に関する正しい記述の組合せはどれか。
A. 肝臓：星状細胞 → 筋線維芽細胞
B. 皮膚：線維芽細胞 → 筋線維芽細胞
C. 脳：星状膠細胞 → 肥満膠細胞
D. 肺：I型肺胞上皮細胞 → II型肺胞上皮細胞
E. 腎臓：間質細胞 → 尿細管上皮細胞

ⓐ A, B, C
b. A, C, E
c. A, D, E
d. B, C, D
e. B, D, E

G－24. 膠原線維を構成する主要なアミノ酸に関する正しい記述の組合せはどれか。
ⓐ グリシン、プロリン、ハイドロキシプロリン
b. アラニン、プロリン、ヒスチジン
c. ヒスチジン、アラニン、ハイドロキシプロリン
d. アスパラギン酸、プロリン、システイン
e. システイン、グリシン、ヒスチジン

G－25. うっ血に関する正しい記述の組合せはどれか。
A. 局所性のうっ血は、動脈内の血栓や各種の塞栓による内腔の閉塞で生じる。
B. 全身性のうっ血は、三尖弁、肺動脈弁の異常により生じる。
C. 肺のうっ血では水腫を伴うことはない。
D. 肝臓の慢性うっ血ではニクズク肝と呼ばれる変化が生じる。
E. うっ血水腫が長引くと結合組織が増生して組織は硬化する。

a. A, B, C
b. A, C, E
c. A, D, E
d. B, C, D
ⓔ B, D, E

G－26. 塞栓症の種類と塞栓発生部位に関する正しい記述の組合せはどれか。

A. 静脈性塞栓症は肺静脈で発生する。
B. 動脈性塞栓症は左心や動脈で発生する。
C. 奇異性塞栓症は動脈末梢部で発生する。
D. 逆行性塞栓症は静脈で発生する。
E. 門脈性塞栓症は門脈や肝栄養動脈で発生する。

a. A,B,C
b. A,C,E
c. A,D,E
ⓓ B,C,D
e. B,D,E

G－27. うっ血でみられる病変に関する正しい記述の組合せはどれか。

A. 心臓病細胞
B. 急性尿細管壊死
C. 小葉中心静脈の拡張と肝細胞脂肪変性
D. 紫斑
E. 組織膠質浸透圧上昇

a. A,B,C
ⓑ A,C,E
c. A,D,E
d. B,C,D
e. B,D,E

G－28. 梗塞に関する正しい記述の組合せはどれか。

A. 腎臓は出血性梗塞が好発する臓器である。
B. 脳と脊髄の梗塞は動物では稀である。
C. 血管の二重支配を受けている臓器では梗塞が発生しにくい。
D. 脾臓の多発性出血性梗塞は豚コレラの診断の有力な根拠となる。
E. 動物では心筋梗塞は急死の原因として重要な疾患である。

a. A,B,C
b. A,C,E
c. A,D,E
ⓓ B,C,D
e. B,D,E

G－29. 循環障害に関する正しい記述の組合せはどれか。

A. うっ血は静脈性充血とも言う。
B. 犬、猫の遺伝性の血友病の遺伝子はY染色体上にあり伴性遺伝する。
C. 貧血性梗塞は終末動脈が分布する心臓、脾臓、肺などで起こる。
D. 糸球体腎炎に伴う尿中への蛋白過剰排泄は全身性の水腫（栄養性水腫）を起こす。
E. ショックでは低酸素症による実質細胞の変性・壊死、微小血栓形成や血管障害による出血をみる。

a. A,B,C
b. A,C,E
ⓒ A,D,E
d. B,C,D
e. B,D,E

G－30. 播種性血管内凝固（DIC）に関する正しい記述の組合せはどれか。

A. 血栓には血小板、線維素および白血球が多く肉眼的に白っぽくみえる。
B. 血栓が肺、腎糸球体、肝類洞、脳、副腎、および心筋にみられることが多い。
C. 線溶系の亢進による出血性素因に陥る。
D. 血栓は硝子血栓が多い。
E. 血栓が陳旧化すると肉芽組織により置換する。

a. A,B,C
b. A,C,E
c. A,D,E
ⓓ B,C,D
e. B,D,E

G－31. 脱水症に関する正しい記述はどれか。

a. 体内水分量の減少および電解質の消失がある状態を水分欠乏性脱水という。
b. 水分が欠乏し高ナトリウム血症になった状態を低張性脱水という。
c. 高張性脱水の場合、下垂体後葉からの抗利尿ホルモンの分泌が抑制される。
d. 水と電解質を失っている動物に食塩を与え過ぎ、その結果高ナトリウム血症になった

状態を塩欠乏性貧血という。

ⓔ 脱水症は体液が欠乏した状態で、循環不全、腎不全、低血流量性ショックなどで起こる。

G－32. 炎症性細胞に関する正しい記述の組合せはどれか。

A. 好中球の顆粒は、鶏で赤褐色に、ウサギでは桃～橙赤色に染まり偽好酸球と呼ばれる。
B. 牛の白血球粘着不全症では好酸球は貪食能や殺菌能は有するが血管内皮細胞への接着が起こらず易感染性になる。
C. 好酸球は寄生虫性疾患や豚の食塩中毒で多く出現する。
D. マクロファージは慢性の炎症性刺激により細胞間の境界不明瞭なグレープ細胞になる。
E. 好塩基球と肥満細胞の顆粒はトルイジン青などの塩基性色素で異染性を示す。

a. A, B, C
ⓑ A, C, E
c. A, D, E
d. B, C, D
e. B, D, E

G－33. 凝固線溶系に関わる用語の種類と説明に関する正しい記述の組合せはどれか。

A. Hageman因子：肝細胞で産生される内因系凝固活性化の始動因子。
B. 第IX因子：血漿トロンボプラスチンまたはCristmas因子ともいう。
C. プラスミン：フィブリンのみならずフィブリノーゲンも分解する。
D. プロトロンビン：ビタミンE依存的に肝細胞で作られる。
E. トロンボモデュリン：トロンビンの生成を促進しプロテインCを活性化することにより凝固を促進する。

ⓐ A, B, C
b. A, C, E
c. A, D, E
d. B, C, D
e. B, D, E

G－34. 線維素性炎に関する正しい記述の組合せはどれか。

A. 線維素性心外膜炎……ジフテリア性炎 …絨毛心
B. 線維素性腸炎……クルップ性炎 ……BVD-MD
C. 線維素性心外膜炎……拘縮性心膜炎 ……鎧心
D. 線維素性腸炎……ジフテリア性炎 …ボタン状潰瘍
E. 線維素性肺炎……肺の肉片化 ……結核

a. A, B, C
b. A, C, E
c. A, D, E
ⓓ B, C, D
e. B, D, E

G－35. 免疫系組織に関する正しい記述の組合せはどれか。

A. Tリンパ球は脾臓では動脈周囲のリンパ球鞘に、リンパ節では傍皮質領域に分布する。
B. 脾臓では抗原は赤脾髄の細網細胞に貪食され、細網細胞は白脾髄の二次濾胞に移動して抗原を提示する。
C. リンパ節では抗原は皮質のマクロファージに貪食され、マクロファージは髄質に移動して抗原を提示する。
D. 哺乳類の腸関連リンパ組織（GALT）は鳥類のファブリキウス嚢相同器官と考えられている。
E. 鳥類は肝臓、末梢神経を含む全ての組織にリンパ網組織が分布し、そこでリンパ性の反応をしめす。

a. A, B, C
b. A, C, E
ⓒ A, D, E
d. B, C, D
e. B, D, E

G－36. 炎症性細胞の機能に関する正しい記述の組合せ

はどれか。

A. 好中球は寄生虫感染やアレルギー疾患などで多く出現し、IL-5などにより活性化される。
B. 形質細胞は炎症局所やリンパ節、扁桃、脾臓に分布し、液性免疫の主役である免疫グロブリンを産生する。
C. 肥満細胞に発現するFcεレセプターは抗原特異的IgEに高い親和性をもつ。
D. マクロファージは細菌や異物などの貪食能とヘルパーT細胞への抗原提示能をもつ。
E. NK細胞は細胞質内に大型の顆粒を有し、細胞表面にはTCRを発現し抗体を産生する。

a. A, B, C
b. A, C, E
c. A, D, E
(d.) B, C, D
e. B, D, E

G－37. 腫瘍壊死因子（TNF）に関する正しい記述の組合せはどれか。

A. 低濃度では白血球や血管内皮細胞を活性化し、局所の炎症を起こす。
B. TNF-αは好中球から産生される。
C. TNF-βはTおよびBリンパ球から産生される。
D. TNF-βは脳下垂体からの副腎皮質刺激ホルモンの分泌を促す。
E. TNF-αは視床下部体温中枢の受容体を直接的に刺激することによって発熱を起こす。

a. A, B, C
(b.) A, C, E
c. A, D, E
d. B, C, D
e. B, D, E

G－38. 炎症の形態学的分類に関する正しい記述の組合せはどれか。

A. 肉芽腫性炎：子馬のロドコッカス感染症
B. 出血性炎：馬のX大腸炎
C. 壊疽性炎：誤嚥性肺炎
D. 線維素性炎：ヨーネ病
E. 化膿性炎：馬原虫性脊髄脳炎

(a.) A, B, C
b. A, C, E
c. A, D, E
d. B, C, D
e. B, D, E

G－39. I型アレルギーに関する正しい記述の組合せはどれか。

A. 抗原抗体複合体が組織に沈着することによりおこるアレルギー反応
B. 外因性の抗原に暴露されると数分以内におこるアレルギー反応
C. 卵や牛乳による犬、猫の食餌性アレルギー反応
D. IgE産生によるアレルギー反応
E. IgG産生によるアレルギー反応

a. A, B, C
b. A, C, E
c. A, D, E
(d.) B, C, D
e. B, D, E

G－40. III型アレルギー反応による病態に関する正しい記述の組合せはどれか。

A. 犬、猫、馬の天疱瘡
B. 犬アデノウイルスのブルーアイ
C. ミンクアリューシャン病の膜性糸球体腎炎
D. 犬の自己溶血性貧血
E. アレナウイルスによるマウスの脳脊髄炎

a. A, B
b. A, E
(c.) B, C
d. C, D
e. D, E

G－41. 炎症に関する正しい記述の組合せはどれか。

A. 炎症では退行性変化、循環障害、滲出性変化及び増殖性変化がみられる。
B. 滲出物がリンパ球や形質細胞より成る炎症を肉芽腫性炎という。

C. 炎症に関与するのは血液由来細胞成分や結合組織細胞などである。
D. 粘膜筋板を越えた壊死を伴う線維素性炎を蜂巣織炎という。
E. 慢性炎症の特殊な形として肉芽腫性炎がある。

a. A, B, C
(b.) A, C, E
c. A, D, E
d. B, C, D
e. B, D, E

G－42. 免疫担当細胞に関する正しい記述の組合せはどれか。
A. マクロファージ系細胞には小膠細胞、類上皮細胞、ラングハンス型巨細胞などがある。
B. NK細胞は大型顆粒リンパ球ともよばれ顆粒内にパーフォリンを有する。
C. B細胞は鳥類ではファブリキウス嚢で、反芻獣では回腸パイエル板で分化する。
D. 細胞傷害性T細胞（effector T細胞）はIL-2を産生してB細胞の分化、増殖を誘導する。
E. ヘルパーT細胞（Th細胞）はウイルス感染細胞の排除や移植臓器の拒絶において主要な役割を果たす。

(a.) A, B, C
b. A, C, E
c. A, D, E
d. B, C, D
e. B, D, E

G－43. 食細胞に関する正しい記述の組合せはどれか。
A. 破骨細胞 ……一次海綿骨
B. ミクログリア ……グリア結節
C. 類上皮細胞 ……肉芽腫
D. タイプB細胞 ……関節包
E. ラッセル小体 ……急性炎症

(a.) A, B, C
b. A, C, E
c. A, D, E
d. B, C, D
e. B, D, E

G－44. 腫瘍に関する正しい記述の組合せはどれか。
A. 上皮内癌では基底膜は保持されている。
B. 過誤腫及び分離腫は先天的な腫瘍である。
C. 高分化型腫瘍は低分化型腫瘍より予後良好のことが多い。
D. 同じ種類の腫瘍が同時多発することはない。
E. 異型性には構造異型と細胞異型がある。

a. A, B, C
(b.) A, C, E
c. A, D, E
d. B, C, D
e. B, D, E

G－45. 過誤腫 hamartoma に関する正しい記述の組合せはどれか。
A. 発生途上で迷入して生残・増殖した異所性組織である。
B. 組織構成成分の混合の異常や配列の乱れがみられる。
C. 腫瘍との線引きは明確でなく、浸潤増殖や転移をするものもある。
D. 多くの血管腫やリンパ管腫は過誤腫とみなされている。
E. 豚の心臓横紋筋腫は過誤腫とみなされている。

a. A, B, C
b. A, C, E
c. A, D, E
d. B, C, D
(e.) B, D, E

G－46. 腫瘍学で用いられる特殊な用語の説明で正しい記述の組合せはどれか。
A. 未分化：発生母組織・細胞の特徴を見出せない（特殊化せず分裂増殖を続ける）こと。
B. 異型性：上皮組織に見られる成長の異常。
C. 分離腫：原発巣から転移した癌。

D. 過誤腫：過剰成長した奇形組織。
E. 早期癌：まだ進展していない、発生局所にとどまっている癌。

a. A, B, C
b. A, C, E
ⓒ A, D, E
d. B, C, D
e. B, D, E

G－47. 動物の機能性腫瘍に関する正しい記述の組合せはどれか。
A. ACTH産生下垂体腺腫では両側性副腎皮質過形成が生じる。
B. インスリノーマでは高血糖症や神経症状を示す。
C. 腎細胞癌ではエリスロポイエチンを産生し赤血球増多症が起こることがある。
D. リンパ腫では上皮小体ホルモンPTHを産生し高カルシウム血症を起こす。
E. Leydig細胞腫ではアンドロジェンを産生し前立腺肥大が起こる。

a. A, B, C
ⓑ A, C, E
c. A, D, E
d. B, C, D
e. B, D, E

G－48. 末梢神経の腫瘍に関する正しい記述の組合せはどれか。
A. 神経鞘腫は、末梢神経のSchwann鞘から発生する良性腫瘍である。
B. 神経線維腫は、神経周膜細胞及び線維芽細胞のみから構成される良性腫瘍である。
C. 神経鞘腫は、肉眼的には被膜を有する境界明瞭な孤在性の腫瘤をつくる。
D. 神経鞘腫は、組織学的に水腫状で細胞密度の低いAntoni A型と紡錘形細胞の密な束状増殖と核の柵状配列（Palisade）を特徴とするAntoni B型に分けられる。
E. 悪性の末梢神経腫のうち腫瘍の構成細胞がいずれであるか同定できない場合、悪性末梢神経鞘腫瘍 malignant peripheral nerve sheath tumor（MPNST）と呼称される。

a. A, B, C
ⓑ A, C, E
c. A, D, E
d. B, C, D
e. B, D, E

G－49. 悪性腫瘍の鑑別に関する正しい記述の組合せはどれか。
A. 周囲組織への進展や遠隔臓器へ転移巣を形成する。
B. 圧排性に発育する。
C. 細胞及び構造異型がみられる。
D. 核の大きさが揃っており、核・細胞質比が正常である。
E. 核小体がしばしば大型、多数化する。

a. A, B, C
ⓑ A, C, E
c. A, D, E
d. B, C, D
e. B, D, E

G－50. 腫瘍に関する正しい記述の組合せはどれか。
A. 良性腫瘍は、一般に周囲組織との境界が不明瞭である。
B. 転移の種類には血行性転移、リンパ行性転移、播種性転移などがある。
C. 増殖関連抗原にはBrdU、PCNA、Ki-67がある。
D. 腫瘍細胞の核の変化として核／細胞質比の増加、多核化などがある。
E. 良性腫瘍の進展形態は浸潤性であることが多い。

a. A, B, C
b. A, C, E
c. A, D, E
ⓓ B, C, D
e. B, D, E

G－51. 化学発癌に関する正しい記述の組合せはどれか。
A. イニシエーションとは、腫瘍発生につなが

る何らかの不可逆的変化が細胞にもたらされる過程である。

B. 薬物代謝酵素誘導作用をもつバルビタールは化学発癌物質である4-ジメチルアミノアゾベンゼンとの同時投与によりラットの肝臓発癌を増悪する。

C. プロモーション過程は基本的に可逆的とされている。

D. ジエチルスチルベストロールは代表的な遺伝毒性発癌物質として乳腺腫瘍の原因となる。

E. プログレッションとは、腫瘍が悪性化へと転化する過程であり、遺伝子変化が新たに加わることにより引き起こされると考えられている。

a. A, B, C
(b.) A, C, E
c. A, D, E
d. B, C, D
e. B, D, E

G－52. 先天異常を引き起こす感染性因子に関する正しい記述の組合せはどれか。

A. 豚コレラウイルスは経胎盤感染した子豚に出生後間もなく先天性震顫症候群がみられ、肉眼的には水無脳症が、組織学的にはミエリン低形成が認められる。

B. アカバネウイルスは吸血昆虫が媒介し、時期によって生後感染した子牛では非化膿性脳炎を、胎子には矮小筋症、水無脳症などの奇形を引き起こす。

C. 猫汎白血球減少症ウイルスは経胎盤あるいは生後感染した子猫の小脳顆粒細胞に感染し、小脳低形成を引き起こす。

D. 牛ウイルス性下痢・粘膜病ウイルスは胎子に小脳低形成および内水頭症を引き起こし、組織学的には矮小脳回症が認められる。

E. チュウザン病ウイルスは吸血昆虫によって媒介され、胎子に脳奇形や体型異常を引き起こす。

a. A, B, C
b. A, C, E
c. A, D, E
(d.) B, C, D
e. B, D, E

G－53. メラニンの組織内証明法について正しいのはどれか。

a. 抗S100抗体を用いた酵素抗体法
(b.) チロシン・ドーパ反応
c. アザン染色
d. コッサ染色
e. 鍍銀染色

G－54. 染色体の異常に関する正しい記述の組合せはどれか。

A. 染色体数が3N、4Nと整数倍に増加することを倍数性という。

B. 同一体内に染色体の数や構造の異なる2種以上の細胞が存在することをキメラという。

C. 特定の染色体対で染色体が2個増加したときをテトラソミー（2N+2）という。

D. 動物の染色体異常に基づく疾患の大部分は倍数性によるものである。

E. 2組以上の染色体で数的異常が生じた場合を多重異数性という。

a. A, B, C
(b.) A, C, E
c. A, D, E
d. B, C, D
e. B, D, E

G－55. 奇形発生に関する正しい記述の組合せはどれか。

A. 奇形発生に対する感受性は発生の段階によって異なる。

B. 胎子期ではそこに生じた傷害が代償性に改善されることはない。

C. 生体は発生の早い時期ほど外界の有害な影響を受けやすい。。

D. 妊娠期間の短い動物は生後に奇形が生じることはない。

E. 胞胚形成期に障害があると、胚が死滅することがある。

a. A, B, C

ⓑ A, C, E
c. A, D, E
d. B, C, D
e. B, D, E

G－56. 遺伝子の異常によって起こる疾患について正しいものはどれか。
a. 伴性遺伝病とは、Y染色体上の遺伝子によって伝達される。
b. 伴性優性遺伝病として、牛ポルフィリン病がある。
c. 犬の腎炎は伴性劣性遺伝の場合と常染色体性劣性遺伝の場合がある。
ⓓ ヌードマウスにおける胸腺無形成は常染色体性劣性遺伝によるものである。
e. 伴性劣性遺伝病のα-ガラクトシダーゼ欠乏症はラットに発症する。

G－57. 奇形に関する正しい記述の組合せはどれか。
A. 奇形は形態的に単体奇形、重複奇形、複雑奇形に分けられる。
B. 重複奇形（二重体）は頭部を含め体軸の一部が二重になっているものをいう。
C. 無形無心体は単体奇形の一つである。
D. 一個体で、全身または臓器組織の発育異常を生じたものが単体奇形であるが、数種の奇形が合併することがある。
E. 停留精巣は、一側あるいは両側の精巣が陰嚢に下降していないもので、単体奇形に含まれる。

a. A, B, C
b. A, C, E
c. A, D, E
d. B, C, D
ⓔ B, D, E

G－58. 先天異常に関する正しい記述の組合せはどれか。
A. 胎子発生時期のうち、外因による奇形が最も誘発されるのは胎芽期である。
B. 器官形成期において、外因の作用が早期であればあるほど奇形は重篤となる。
C. 猫汎白血球減少症ウィルスは、子猫の小脳の顆粒細胞に感染し小脳低形成を惹起する。
D. 一般に、化学的因子と奇形発生には用量相関性がない。
E. キメラは、卵割初期に染色体の不分離が生じたために起こる。

ⓐ A, B, C
b. A, C, E
c. A, D, E
d. B, C, D
e. B, D, E

G－59. 遺伝病に関する正しい記述の組合せはどれか。
A. マウスのビタミンD抵抗性クル病……伴性優性遺伝病
B. 犬のα-ガラクトシダーゼ欠乏症 ……伴性劣性遺伝病
C. 羊の骨形成不全症 ……常染色体性優性遺伝病
D. ミンクのChediak-Higashi症候群 ……常染色体性劣性遺伝病
E. 牛の赤血球膜蛋白異常症……常染色体性優性遺伝病

a. A, B, C
b. A, C, E
ⓒ A, D, E
d. B, C, D
e. B, D, E

G－60. 薬物による先天異常に関する正しい記述の組合せはどれか。
A. 先天異常の原因としては、薬物によるものが最も多い。
B. 薬物による催奇形性は、胎生初期が感受性が高い。
C. サリドマイドによる四肢の奇形は、ヒト、サル、ウサギ、ラットで起こる。
D. 薬物による機能障害や発達障害は、奇形より低い用量で起こる。
E. 薬物の胎盤通過には、単純拡散以外に、能動輸送も関与している。

a. A, B, C
b. A, C, E

c．A,D,E
d．B,C,D
ⓔ B,D,E

産業動物（D）

次の問題をa～eの記号で答えなさい。正解は各問とも1つである。

D－1．家畜の心内膜炎に関する正しい記述の組合せはどれか。
A．牛と馬では、主に三尖弁に病巣を形成するが、豚では主に僧帽弁に病巣を形成する。
B．原因として細菌感染が多く、牛ではレンサ球菌が分離されることが多い。
C．血栓が剥脱すると、様々な臓器にシャワー塞栓症を起こす。
D．発生部位により膜性と筋性に分ける。
E．豚では寄生虫により生じ、乾酪性および石灰性結節を形成する。

a．A,B,C
b．A,C,E
c．A,D,E
ⓓ B,C,D
e．B,D,E

D－2．循環器に関する正しい記述の組合せはどれか。
A．ファローの四徴とは心室中隔欠損、大動脈騎乗、肺動脈狭窄、右心室肥大をいう。
B．心タンポナーデとは心室腔内に多量の血液が貯留した状態をいう。
C．心臓の化学受容器として鰓後小体がある。
D．動脈の病的拡張を動脈瘤という。
E．牛の創傷性心嚢炎は釘などの尖体異物が第二胃、横隔膜、心膜を穿通することにより起こる。

a．A,B,C
b．A,C,E
ⓒ A,D,E
d．B,C,D
e．B,D,E

D－3．本疾患に罹患した動物の被毛は淡色で、黒毛和種の牛の皮下や筋間に血腫を形成することが知られている。罹患個体は易感染性、短命である。白血球および組織細胞に巨大なリソソーム顆粒が認められる。白血球の貪食能は正常であるが、ファゴリソソームの形成不全等により正常な機能を発揮することができない。上記の所見から診断される疾患名はなにか。
a．ポルフィリン症
b．赤血球膜蛋白異常症
ⓒ チェディアック・東症候群
d．牛白血球粘着不全症
e．血友病

D－4．牛白血病に関する正しい記述の組合せはどれか。
A．牛白血病は地方病性牛白血病や子牛型、胸腺型、皮膚型に分類されるが、いずれもリンパ腫である。
B．地方病性牛白血病はアルテリウイルス感染症でB細胞由来の腫瘍である。
C．子牛型では、全身リンパ節の対称性腫大と胸腺の腫瘍細胞増殖が著しい。
D．皮膚型では、皮膚に脱毛を伴う蕁麻疹様の多発性腫瘍結節が形成され、治癒と再発を繰り返す。
E．胸腺型では胸腺の腫大が顕著であるが、末梢血の白血球増加はまれである。

a．A,B,C
b．A,C,E
ⓒ A,D,E
d．B,C,D
e．B,D,E

D－5．馬伝染性貧血の急性期の病理組織像に関する正しい記述の組合せはどれか。
A．肝臓では、肝細胞の壊死や脂肪化、出血、ヘモジデリン沈着がみられる。
B．骨髄では、赤血球系造血細胞の著しい減少、ヘモジデリン沈着がみられる。
C．脾臓やリンパ節では、リンパ濾胞のリンパ球の壊死がみられる。
D．心臓では、線維素による栓塞、出血、ヘモジデリン沈着がみられる。
E．脳では、囲管性細胞浸潤や神経細胞の変性

がみられる例もある。

a. A, B, C
ⓑ A, C, E
c. A, D, E
d. B, C, D
e. B, D, E

D－6. 豚コレラに関する記述で誤っているものはどれか。
a. 典型例では、リンパ節辺縁の出血、腎臓の点状出血と胸腺の萎縮がみられる。
ⓑ 感染豚では、白血球の減少と好中球核型の右方移動、血小板減少を伴う。
c. 脾臓では、小動脈壁の類線維素性変性などの血管病変を伴うことが多い。
d. 診断には蛍光抗体法が用いられ、ウイルス抗原は扁桃の角化上皮に限局して検出される。
e. リンパ組織の実質変性はリンパ節や脾臓における成熟リンパ球の崩壊および壊死である。

D－7. 豚の呼吸器病とその原因として正しい記述の組合せはどれか。
A. 豚繁殖・呼吸器障害症候群……アルテリウイルス科ウイルス
B. 豚インフルエンザ……B型インフルエンザウイルス
C. 豚のパスツレラ症……*Pasteurella lignieresii*
D. 豚胸膜肺炎……*Actinobacillus pleuropneumoniae*
E. グレーサー病……*Haemophilus parasuis*

a. A, B, C
b. A, C, E
ⓒ A, D, E
d. B, C, D
e. B, D, E

D－8. 豚の胸膜肺炎に関する正しい記述の組合せはどれか。
A. 原因菌は*Actinobacillus pleuropneumoniae*で、胸膜炎を伴う線維素壊死性および出血性肺炎が特徴である。
B. 重篤な症状を示すのは主に哺乳豚で、死亡率は高い。
C. 肺病変は前葉に主座する。
D. 肺胞内には燕麦様を呈する白血球の集蔟巣がみられる。
E. 肺には血管炎がみられ、肺以外の血管病変は特に腎臓で起こる。

a. A, B, C
b. A, C, E
ⓒ A, D, E
d. B, C, D
e. B, D, E

D－9. 豚繁殖・呼吸障害症候群（PRRS）に関する正しい記述の組合せはどれか。
A. PRRSは母豚の繁殖障害および呼吸器障害を特徴とする伝染病である。
B. 原因ウイルスはアルテリウイルス科に属し、マクロファージで増殖する。
C. 発病豚は強い腹式呼吸症状を呈することから、国内ではヘコヘコ病とも称されていた。
D. 発病若齢豚の組織病変では、間質性肺炎、リンパ節炎、非化膿性脳炎あるいは心筋炎がみられる。
E. 異常産では、母豚および流産胎子ともに化膿炎症を伴うことが多い。

a. A, B, C
b. A, C, E
c. A, D, E
ⓓ B, C, D
e. B, D, E

D－10. 腹腔および胸腔における病変に関する正しい記述の組合せはどれか。
A. 腹腔に大量の血液が貯留した状態を血腹といい、肝硬変や低蛋白血症が原因となる。
B. 胸腔に空気を含有する状態を気胸といい、胸腔内の陰圧状態が失われる。

C. 胸腔に大量の漿液が貯留した状態を胸水症といい、無気肺の原因となる。
D. 羊のマイコプラズマ感染による伝染性無乳症では、漿液線維素性腹膜炎がみられる。
E. 豚のグレーサー病では、慢性化膿性・肉芽腫性胸膜炎がみられる。

a. A, B, C
b. A, C, E
c. A, D, E
ⓓ B, C, D
e. B, D, E

D－11. 鶏伝染性喉頭気管炎に関する正しい記述の組合せはどれか。
A. アデノウイルスに起因する。
B. ヘルペスウイルスに起因する。
C. 本病の伝播は、飛沫・接触感染を主とする。
D. 粘膜上皮細胞の融合による合胞体形成がみられる。
E. 腎臓障害を起こすと、二次的に尿酸塩沈着症を併発することもある。

a. A, B, C
b. A, C, E
c. A, D, E
ⓓ B, C, D
e. B, D, E

D－12. 肺気腫に関する正しい記述の組合せはどれか。
A. 豚回虫の細気管支内寄生によりみられる。
B. 牛に多くみられ、牛流行熱やRSウイルス感染症の特徴所見の1つである。
C. 老化による肺胞壁の弾性線維変性、気管支の不完全閉塞などを原因とする。
D. 死戦期の激しい呼吸によって起こりやすく、生前の病変との鑑別が必要である。
E. 肺胞性肺気腫は空気を多量に含む桃色の膨隆部として気管支分岐部に多くみられる。

a. A, B, C
b. A, C, E
c. A, D, E
ⓓ B, C, D
e. B, D, E

D－13. ニューカッスル病に関する記述として正しいのはどれか。
a. オルソミクソウイルス科のニューカッスル病ウイルスによって起こる急性の伝染病である。
b. 流行ウイルス株によっては致死率が非常に高いが、法定伝染病には指定されていない。
c. 病型は腸管などの出血性病変を伴うアメリカ型と、それがないアジア型に大別される。
ⓓ 病変は気管、腸管粘膜およびリンパ系臓器の炎症、出血ならびに壊死である。
e. 診断は疫学、症状および病変を参考に、血清反応で確定する。

D－14. 胸腔・胸膜に関する正しい記述の組合せはどれか。
A. 家畜の体腔は横隔膜（平滑筋線維を含む筋性膜）によって胸腔と腹腔に区分される。
B. 横隔膜の異常孔から肺が腹腔に突出する先天異常を横隔膜ヘルニアという。
C. 胸腔内に空気を含有する状態は気胸といわれ、胸腔内陽圧状態が失われ、吸気障害や肺の虚脱を招く。
D. 胸膜炎は通常肺炎の波及によって起こるが、原発性のこともあり、また、胸壁や横隔膜などの創傷によることもある。
E. 牛の胸膜結核では真珠様光沢を有する大小の固い結節が多発し、真珠病（pearl disease）とも呼ばれる。

a. A, B, C
b. A, C, E
c. A, D, E
d. B, C, D
ⓔ B, D, E

D－15. 真珠病の病理学的所見として正しいのはどれか。
a. 化膿性炎で、好中球の浸潤が著しい。
b. 線維素性炎で、線維素の著しい析出がみら

れる。

ⓒ 肉芽腫性炎で、類上皮細胞とラングハンス巨細胞が出現する。

d. 肉芽腫性炎で、多量のコレステリン結晶とマクロファージが出現する。

e. 出血性炎で、出血が著しく血胸をきたす。

D－16. 豚コレラの腸病変に関する正しい記述の組合せはどれか。

A. 甚急性の豚コレラでは出血性腸病変がみられる。

B. 急性ないし亜急性ではカタル性ないし壊死性腸炎がみられる。

C. 慢性型ではパイエル板にリンパ球および濾胞の減少、消失がある。

D. ボタン状潰瘍は豚コレラウイルスの血管内皮障害に関連する。

E. 急性型における腸炎ではボタン状潰瘍がみられる。

a. A, B, C
b. A, C, E
c. A, D, E
ⓓ B, C, D
e. B, D, E

D－17. 家畜の大腸菌症に関する正しい記述の組合せはどれか。

A. 腸管毒素原性大腸菌は主に大腸で増殖する。

B. 腸管病原性大腸菌の感染では吸収上皮細胞の微絨毛の萎縮がみられる。

C. 腸管侵入性大腸菌はベロトキシンを産生して出血をおこす。

D. 豚の浮腫病では稀に脳幹部の脳軟化がみられることがある。

E. 豚の脳脊髄血管症では血管周囲にPAS陽性滴状物の沈着がみられる。

a. A, B, C
b. A, C, E
c. A, D, E
d. B, C, D
ⓔ B, D, E

D－18. 家畜の肺炎に関する記述のうち、正しいものはどれか。

a. 牛のパスツレラ肺炎は主に *Pasteurella haemolytica* と *P. multocida* 感染によるが、後者がより牛に病原性が強い。

b. 牛のパラインフルエンザ3感染は牛以外に山羊、羊などの反芻獣に感染するが、その他の動物種には感染しない。

ⓒ 山羊の関節炎・脳炎ウイルスは、慢性間質性肺炎とともに肺胞蛋白症を引き起こす。

d. 馬の *Rhodococcus equi* 感染症の原因菌は細胞内寄生菌であり、主にII型肺胞上皮内で増殖する。

e. 豚の *Haemophilus parasuis* 感染症は、胸膜以外にも関節炎、髄膜炎を生じ、特徴的な肉芽腫病変を主に臓器表面に形成する。

D－19. Immune-mediated glomerulonephritisが最もよくみられる疾病はどれか。

a. 日本脳炎

ⓑ 馬伝染性貧血

c. アフリカ馬疫

d. 馬ウイルス性動脈炎

e. 馬インフルエンザ

D－20. 流死産に関する正しい記述の組合せはどれか。

A. 牛のブルセラ病は、*Brucella abortus* によって引き起こされるといわれているが、他のブルセラ属菌によっても起こる。

B. 馬アデノウイルスには、呼吸器疾患を起こす1型と流産を起こす4型の2種類が知られている。

C. *Rhodococcus equi* は、子馬に化膿性肺炎、潰瘍性腸炎あるいは付属リンパ節炎を起こすが、妊娠馬に感染した場合には胎子が死亡する。

D. *Chlamydia psittaci* はライム病の原因であるが、羊や山羊では流産、死産および虚弱子出産を引き起こす。

E. 豚のパルボウイルス感染症は、ミイラ化、死産、虚弱子などの頻発する異常産の原因として重要である。

a. A, B, C

ⓑ A, C, E
c. A, D, E
d. B, C, D
e. B, D, E

D－21. 中枢神経系病変に関する正しい記述の組合せはどれか。

A. シアン化物中毒による中枢病変は無酸素症のそれに類似している。
B. 羊の銅欠乏症では神経細胞の変性及び炎症性病変がみられる。
C. 豚の食塩中毒では組織学的には好酸球性髄膜脳炎がみられる。
D. 牛・羊の灰白質脳軟化症はウイルスによって起こる。
E. 牛の悪性カタル熱はヘルペスウイルスを原因とする伝染性疾患で、神経細胞の変性、神経食現象、リンパ球の囲管性浸潤がみられる。

a. A, B, C
ⓑ A, C, E
c. A, D, E
d. B, C, D
e. B, D, E

D－22. 鶏脳軟化症に関する正しい記述の組合せはどれか。

A. 鶏脳軟化症は産卵中の成鶏に発生する病気で、産卵停止と運動失調が主要症状である。
B. 鶏脳軟化症は飼料の保管失宜などによる飼料中ビタミンEの破壊あるいは欠乏によって発生する。
C. 罹患鶏を剖検すると主に小脳・延髄・中脳（視葉）に点状あるいは斑状出血、水腫、乳白色あるいは黄白色病巣がみられる。
D. 組織学的には髄膜および実質の細血管の硝子様血栓と出血、実質の水腫と乏血性変化が主要な病変である。
E. プルキンエ細胞や脳幹・脊髄の運動性神経細胞の中心性色質融解が乏血性変化の主病変である。

a. A, B, C
b. A, C, E
c. A, D, E
ⓓ B, C, D
e. B, D, E

D－23. 鶏脳脊髄炎に関する正しい記述の組合せはどれか。

A. ピコルナウイルスに属するRNAウイルスに起因する。
B. 肉眼病変では末梢神経の腫脹・腫大がみられる。
C. 大脳皮質の層状壊死が特徴である。
D. 特徴病変は脳幹・脊髄の大型神経細胞の中心性色質融解である。
E. ヒナの日齢抵抗性があり、成鶏では不顕性感染である。

a. A, B, C
b. A, C, E
ⓒ A, D, E
d. B, C, D
e. B, D, E

D－24. 中枢神経系疾患を起こす感染症に関する正しい記述の組合せはどれか。

A. リステリア症の病巣は延髄、橋に好発し、微小膿瘍、囲管性細胞浸潤がみられる。
B. 豚オーエスキー病は非化膿性髄膜脳脊髄炎を起こし、細胞質内封入体を形成する。
C. 鶏脳脊髄炎は脚麻痺症を起こし大型運動神経細胞に中心性色質融解が出現する。
D. 牛ネオスポラ症は胎子に化膿性脳脊髄炎を起こし、タキゾイトやシストがみられる。
E. 馬ボルナ病は非化膿性髄膜脳炎を起こし、神経細胞にJoest-Degen小体が出現する。

a. A, B, C
ⓑ A, C, E
c. A, D, E
d. B, C, D
e. B, D, E

D－25. 馬の頸椎狭窄性脊髄症（ウォブラー症候群）に

関する記述として正しいのはどれか。

a. 2歳までの馬の歩様障害（腰萎）が臨床的特徴である。
b. 狭窄は第二～第三頸椎に好発する。
c. 頸椎狭窄は内骨膜性骨増生により生じる。
d. 脊髄病変は白質領域の炎症と軟化である。
ⓔ 白質病変は特に左右腹索で顕著である。

D－26. 筋肉に寄生する次の寄生虫の中で胎盤感染するものはどれか。

a. 住肉胞子虫
b. 無鉤条虫の嚢虫
c. 有鉤条虫の嚢虫
ⓓ ネオスポラ原虫
e. 旋毛虫

D－27. 運動器の寄生虫疾患に関する正しい記述の組合せはどれか。

A. トリヒナは線虫の一種であり、体外に排出された虫卵を含む糞などから経口感染する。
B. 住肉胞子虫のサルコシストは好酸球性筋炎の原因として重要視されている。
C. ネオスポラは感染した小動物の肉を経口摂取することにより感染する。
D. トリヒナは絶えず伸縮している舌などの横紋筋に寄生する。
E. 無鉤条虫の中間宿主は牛やトナカイなどであり、終宿主はヒトである。

a. A, B, C
b. A, C, E
c. A, D, E
d. B, C, D
ⓔ B, D, E

D－28. 馬の皮膚真菌症の原因に関する正しい組合せはどれか。

A. *Histoplasma farciminosum*
B. *Trypanosoma equiperdum*
C. *Epidermophyton floccosum*
D. *Trichophyton equinum*
E. *Microsporum equinum*

a. A, B, C
b. A, C, E
ⓒ A, D, E
d. B, C, D
e. B, D, E

D－29. 光線過敏性皮膚炎に関する正しい記述の組合せはどれか。

A. 先天的造血性光線過敏症はポルフィリン代謝に関する遺伝性の代謝障害によっておこる。
B. 先天的造血性光線過敏症は牛と豚では常染色体性劣性の遺伝病である。
C. 駆虫薬のフェノチアジンによる原発性光線過敏症は羊にもっとも起こりやすい。
D. 肝臓毒性光線過敏症はクロロフィルの代謝産物の排泄障害によっておこる。
E. 羊の肝臓毒性光線過敏症は顔面水腫と胆管周囲炎をひきおこす。

a. A, B, C
b. A, C, E
ⓒ A, D, E
d. B, C, D
e. B, D, E

D－30. ポックスウイルスに起因する疾病で正しいものの組合せはどれか。

A. 牛痘
B. 馬媾疹
C. 豚伝染性膿痂疹
D. 仮性（偽）牛痘
E. 伝染性膿疱性皮膚炎

a. A, B, C
b. A, C, E
ⓒ A, D, E
d. B, C, D
e. B, D, E

伴侶動物（C）

次の問題をa～eの記号で答えなさい。正解は各問とも1つである。

C－1. 伴侶動物の心筋症に関する正しい記述の組合せは

どれか。

A. 猫の心筋症では血栓症を伴うことが多い。
B. 猫の心筋症は生後1年未満に好発する。
C. 猫では肥大型心筋症は最も多い心疾患である。
D. 犬の拡張型心筋症は小型犬種に多発する。
E. 犬の心筋症では肥大型は稀とされる。

a. A, B, C
ⓑ A, C, E
c. A, D, E
d. B, C, D
e. B, D, E

C－2. 心臓・血管奇形に関する正しい記述の組合せはどれか。

A. 卵円孔開存は心室中隔欠損に分類され、犬ではまれな心臓奇形である。
B. 門脈大静脈短絡は犬では重大な臨床症状を引き起こす可能性のある奇形である。
C. ファロー四徴は心室中隔欠損、大動脈騎乗、肺動脈狭窄、右心室肥大からなる。
D. 大血管転換では大動脈が右心室から、肺動脈が左心室から起始する。
E. 動脈管開存は犬ではまれな心臓奇形で、左心室肥大を伴うことが多い。

a. A, B, C
b. A, C, E
c. A, D, E
ⓓ B, C, D
e. B, D, E

C－3. 犬の大動脈小体腫瘍に関する正しい記述の組合せはどれか。

A. 壮年期以降の短頭種に多い。
B. 腫瘍細胞はクロム親和性である。
C. 頸動脈小体腫瘍罹患犬には大動脈小体腫瘍が併発することが多い。
D. 発生部位から心尖部腫瘍とも呼ばれる。
E. 悪性腫瘍は肺動脈壁を侵し、しばしば血管内に侵入する。

a. A, B, C
ⓑ A, C, E
c. A, D, E
d. B, C, D
e. B, D, E

C－4. 犬・猫の非ホジキンリンパ腫に関する正しい記述の組合せはどれか。

A. 若齢猫においては猫白血病ウイルス（FeLV）感染を伴った胸腺型リンパ腫が多くみられる。
B. 老齢犬ではヘルペスB群のウイルスによるBリンパ球性の腫瘍性増殖が脾臓に多くみられる。
C. 犬では全身リンパ節の腫大を伴うBリンパ球性の多中心型リンパ腫が最も多い。
D. 猫では骨髄塗沫標本でミエロペルオキシダーゼ陽性の芽球比率が3%を超える症例が多い。
E. 老齢猫の消化管型では消化管リンパ組織を含む複数の臓器に腫瘍が形成され、FeLV陰性例が多い。

a. A, B, C
ⓑ A, C, E
c. A, D, E
d. B, C, D
e. B, D, E

C－5. 再生性貧血と非再生性貧血に関する正しい記述の組合せはどれか。

A. 再生性貧血は大球性低色素性貧血を示す。
B. 犬・猫の非再生性貧血では網赤血球の出現が特徴的である。
C. 非再生性貧血を招来する疾患として猫白血病ウイルス感染症がある。
D. 非再生性貧血を招来する疾患としてバベシア症、ヘモバルトネラ症がある。
E. ニューメチレンブルーによる超生体染色では網赤血球のRNAが染色される。

a. A, B, C
ⓑ A, C, E
c. A, D, E
d. B, C, D

e. B, D, E

C－6. 犬および猫の急性骨髄性白血病に関する正しい記述の組合せはどれか。

A. M3は赤芽球系異型細胞のみの増殖である。
B. M4は骨髄球系と単球系異型細胞の混合増殖である。
C. M5は骨髄球系と単球系異型細胞の混合増殖である。
D. M6は赤芽球系と骨髄球系異型細胞の混合増殖である。
E. M7は骨髄巨核球系異型細胞の増殖である。

a. A, B, C
b. A, C, E
c. A, D, E
d. B, C, D
(e) B, D, E

C－7. 猫後天性免疫不全症にみられるリンパ節病変に関する正しい記述の組合せはどれか。

A. 猫免疫不全ウイルス感染により引き起こされる。
B. 感染初期から常に顕著なリンパ節萎縮が起こる。
C. B細胞領域の狭小化がみられる。
D. T細胞領域の狭小化がみられる。
E. 病期により、リンパ節は腫大もしくは萎縮する。

a. A, B, C
b. A, C, E
(c) A, D, E
d. B, C, D
e. B, D, E

C－8. クリプトコッカス症に関する正しい記述の組合せはどれか。

A. 病原体の宿主域が狭く、犬、猫に特有な感染症である。
B. 病変は呼吸器系に好発するが、髄膜脳炎を起こすこともある。
C. 病変の主体は多数の病原体を含む肉芽腫性炎である。
D. 病原体は粘液多糖類からなる莢膜をもつ酵母様真菌である。
E. 組織学的証明法としてはチールネルゼン染色が最適である。

a. A, B, C
b. A, C, E
c. A, D, E
(d) B, C, D
e. B, D, E

C－9. 猫伝染性腹膜炎に関する正しい記述の組合せはどれか。

A. 浸出型では粘稠で透明ないし黄色調の大量の腹水が貯留するが、予後は良好である。
B. 非浸出型では病変が眼（眼球炎）や神経系（髄膜脳脊髄炎）に限定していることがある。
C. 胸腔病変はほとんど存在せず、浸出型でも通常は胸水は認められない。
D. 特徴的な病理組織学的変化の一つは血管炎ないし血管周囲炎である。
E. 臓器表面と実質内には灰白色結節（壊死巣、化膿性肉芽腫様病変）が認められる。

a. A, B, C
b. A, C, E
c. A, D, E
d. B, C, D
(e) B, D, E

C－10. トリグリセリドが豊富なリンパの胸腔内貯留である乳糜胸に関する正しい記述の組合せはどれか。

A. 末梢リンパ管の破裂が原因である。
B. 臨床的・病理学的影響は、他の胸膜滲出事象とほぼ同じである。
C. 犬では、腫瘍が最も一般的なリンパ漏出の原因である。
D. 肺の癒着性病変の剥離など外傷性要因が問題になることがある。
E. 乳糜漏出の原因病変は、剖検しても確認できないことが多い。

a. A, B, C
b. A, C, E
c. A, D, E
ⓓ B, C, D
e. B, D, E

C－11. 犬・猫の線虫症に関する正しい記述の組合せはどれか。
A. 犬回虫では妊娠母犬に寄生した2期幼虫が経胎盤及び乳汁を介し子犬に伝播する。
B. 猫回虫では子猫への感染は胎盤感染が主体で、乳汁を介する感染はしない。
C. 犬小回虫は猫には寄生しない。
D. 犬鞭虫は腸粘膜型移行を行い盲腸に寄生する。
E. 犬鉤虫では成虫が小腸粘膜に咬着して寄生し、カタル性腸炎や時に重度の出血をきたす。

a. A, B, C
b. A, C, E
ⓒ A, D, E
d. B, C, D
e. B, D, E

C－12. 犬の好酸球性胃腸炎に関する正しい記述の組合せはどれか。
A. 間欠性の下痢と嘔吐、食欲不振、体重減少を特徴とする胃腸炎である。
B. 末梢血中の好酸球増多症が常に認められる。
C. 組織学的には腸管粘膜固有層に限局した好酸球の浸潤が顕著で、リンパ球と形質細胞の増加も認められる。
D. リンパ節のリンパ洞に多数の好酸球が認められることがある。
E. 組織反応はI型アレルギーに一致し、回虫の関与や食餌アレルギーが疑われているが原因は明らかでない。

a. A, B, C
b. A, C, E
ⓒ A, D, E
d. B, C, D
e. B, D, E

C－13. 犬伝染性肝炎に関する正しい記述の組合せはどれか。
A. 犬アデノウイルス1の感染によって起こる。
B. 犬アデノウイルス2の感染によって起こる。
C. 肝細胞あるいは浸潤マクロファージによる合胞体形成を認める。
D. 肝細胞、血管内皮細胞、クッパー細胞に好塩基性～両染性核内封入体を認める。
E. 胆嚢壁の膠様水腫を認める。

a. A, B, C
b. A, C, E
ⓒ A, D, E
d. B, C, D
e. B, D, E

C－14. 腎不全・尿毒症に関する正しい記述の組合せはどれか。
A. 犬、猫ではしばしば潰瘍性口内炎が生じる。
B. 肺病変は水腫、肺胞内線維素析出、出血を特徴とする。
C. 血中カルシウム濃度の低下により上皮小体の機能が亢進する。
D. 血管内皮の障害により播種性血管内凝固が生じる。
E. 皮膚の菲薄化と石灰化が生じる。

ⓐ A, B, C
b. A, C, E
c. A, D, E
d. B, C, D
e. B, D, E

C－15. 犬のレプトスピラ症に関する正しい記述の組合せはどれか。
A. レプトスピラは腎臓の糸球体で増殖し、糸球体腎炎を引き起こす。
B. レプトスピラは細長いコイル状のスピロヘータである。
C. レプトスピラは腎組織のコンゴ赤染色で特異的に橙赤色に染めだされる。
D. レプトスピラは腎組織の鍍銀染色および酵素抗体法で検出されることがある。

E. Leptospira canicolaは非化膿性間質性腎炎を引き起こす。

a. A, B, C
b. A, C, E
c. A, D, E
d. B, C, D
(e.) B, D, E

C－16. 尿結石症に関する記述として最も適切なものはどれか。

a. 犬で最も一般的な結石はシュウ酸カルシウム・リン酸カルシウムからなる。
b. 原発性上皮小体機能亢進症はリン酸アンモニウムマグネシウム塩結石の原因となる。
c. 雄犬の尿道結石は外尿道口付近にできやすい。
(d.) 尿道結石は猫泌尿器症候群（猫下部尿路疾患）の原因の一つである。
e. 特にダルメシアンの雌ではシスチン尿症によるシスチン結石が認められる。

C－17. 犬の原発性精巣腫瘍に関する正しい記述の組合せはどれか。

A. 精上皮腫は精細管の精上皮細胞起源で、大型細胞からなり、核分裂像が多い。
B. セルトリ細胞腫ではエストロゲン分泌過多により脱毛や雌性化を示すことがある。
C. 間細胞腫は精巣の間細胞であるアンドロゲン分泌細胞起源である。
D. 精上皮腫とセルトリ細胞腫の発生は停留精巣の犬に多い。転移はみられない。
E. 間細胞腫は大型細胞からなり、細胞質内に脂質を含み、核分裂像も多い。

(a.) A, B, C
b. A, C, E
c. A, D, E
d. B, C, D
e. B, D, E

C－18. 卵巣腫瘍の特徴に関する正しい記述の組合せはどれか。

A. 顆粒膜細胞腫：精巣のセルトリ細胞腫と同様に性索・性腺間質細胞腫瘍に含まれる。
B. 腺癌：胚上皮に由来する腫瘍で、組織学的には特徴的なCall-Exner小体がみられる。
C. 莢膜細胞腫：腫瘍細胞は脂肪滴を持つことがあり、エストロジェンを産生する例もある。
D. 間（質）細胞腫：胚細胞性腫瘍に含まれ、精巣のLeydig細胞腫瘍に類似の組織像を示す。
E. 未分化胚細胞腫：精巣における精上皮腫に相当する腫瘍である。

a. A, B, C
(b.) A, C, E
c. A, D, E
d. B, C, D
e. B, D, E

C－19. 雄性生殖器に関する記述のうち、正しいものはどれか。

a. 犬の化膿性精巣炎の原因菌として、ブドウ球菌、サルモネラが多い。
b. ブルセラ病の精巣炎は隣接組織からの波及がほとんどである。
(c.) 前立腺炎は精巣炎や精巣上体炎に波及することが多い。
d. セルトリ細胞腫は猫でよくみられる腫瘍である。
e. 精上皮腫により前立腺の扁平上皮化生が起こることがある。

C－20. 迷走神経の障害で起こる病態の正しい組合せはどれか。

A. 舌麻痺
B. 咽頭麻痺
C. 喉頭麻痺
D. 巨大食道
E. 難聴

a. A, B, C
b. A, C, E
c. A, D, E
(d.) B, C, D
e. B, D, E

C－21. 犬ジステンパーに関する正しい記述の組合せはどれか。

A. ラブドウイルス科のウイルスによって起こる多臓器疾患である。
B. 脳病変の発生率は高率である。
C. 脳の組織変化は播種性の非化膿性脳脊髄炎を基本とするが、その程度と性状は多彩である。
D. ウイルスは白質に親和性を有するため、初期病変として第四脳室周囲組織や小脳脚に非炎症性の脱髄病変が出現しやすい。
E. 白質病変が優勢に展開される場合は、脱髄性変化に加え、星状膠細胞の変性・壊死や合胞体形成などが加わる。

a. A, B, C
b. A, C, E
c. A, D, E
(d.) B, C, D
e. B, D, E

C－22. 犬・猫の脳における加齢性変化に関する正しい記述の組合せはどれか。

A. 神経細胞体におけるセロイドの蓄積。
B. 神経細胞体における好酸性封入体の出現。
C. 星状膠細胞の突起内におけるアミロイド小体corpora amylaceaの形成。
D. 成熟型老人斑はあまりみられない。
E. 犬では脳アミロイドの血管への沈着と血中グロブリン値の異常の関連が示唆されている。

a. A, B, C
b. A, C, E
c. A, D, E
(d.) B, C, D
e. B, D, E

C－23. 犬の神経系腫瘍に関する正しい記述の組合せはどれか。

A. 星状膠細胞腫および希突起膠細胞腫は同一の前駆細胞起源であると考えられている。
B. 脳原発悪性リンパ腫はT細胞由来のことが多い。
C. 髄膜腫はクモ膜顆粒構成細胞起源である。
D. 髄膜腫は性ホルモン受容体をもつ。
E. 膠芽腫類似の組織像は悪性の希突起膠細胞腫や上衣細胞腫でも観察される。

a. A, B, C
b. A, C, E
(c.) A, D, E
d. B, C, D
e. B, D, E

C－24. 犬の白内障に関する正しい記述の組合せはどれか。

A. 肉眼的に角膜および水晶体が混濁した状態を白内障という。
B. 被膜下白内障は、外傷など物理的刺激による被膜下の上皮細胞の異常増生による。
C. 皮質白内障では、Morgagnian globulesと呼ばれる水晶体線維の増生した病変が生じる。
D. 加齢に伴い水晶体核線維が変色・硬化した核白内障が高頻度に発生する。
E. 糖尿病罹患犬では両側性進行性白内障が生じる。

a. A, B, C
b. A, C, E
c. A, D, E
d. B, C, D
(e.) B, D, E

C－25. マイボーム腺腫に関する正しい記述の組合せはどれか。

A. 瞼板腺に由来する良性腫瘍である。
B. 毛様体に由来する良性腫瘍である。
C. 犬の眼瞼腫瘍のなかで発生頻度は少ない。
D. 皮脂腺腫に比べ基底細胞やメラニン細胞が多い。
E. 扁平上皮化生、リンパ球・形質細胞浸潤を伴うことが多い。

a. A, B, C
b. A, C, E
(c.) A, D, E

d. B,C,D
e. B,D,E

C－26. 成犬の原発性甲状腺機能低下症に関する正しい記述の組合せはどれか。
A. 甲状腺の病変として、リンパ球性甲状腺炎ならびに特発性濾胞萎縮症が知られている。
B. 罹患犬の多くにサイログロブリン自己抗体が検出され、そのような例では自己免疫疾患と考えられている。
C. 一部の患犬では皮膚あるいは皮下組織における粘液物質の貯留がみられる。
D. 多くの症例で下垂体異常が認められ、TSH分泌異常が甲状腺組織の萎縮の原因と考えられている。
E. 特徴的臨床所見として、削痩、食欲亢進、心悸亢進、左右対称性脱毛がみられる。

ⓐ A,B,C
b. A,C,E
c. A,D,E
d. B,C,D
e. B,D,E

C－27. 光線過敏性皮膚炎に関する正しい記述の組合せはどれか。
A. 日光の光化学作用や光感作物質との反応で起こる皮膚炎である。
B. 太陽光線の中で皮膚に最も障害を与えるのは赤外線である。
C. 皮膚の白毛部に紅斑、水疱、壊死をおこす。
D. 幼犬に特異的に起こり、生後4～7カ月で発症することが多い。
E. 犬ではコリーなどの鼻や鼻梁に発生しやすく、コリーノーズとも呼ばれる。

a. A,B,C
ⓑ A,C,E
c. A,D,E
d. B,C,D
e. B,D,E

C－28. 下垂体の障害により現れる症状・病変で正しいのはどれか。
ⓐ 下垂体の広範な破壊により下垂体性悪液質がみられる。
b. 前葉のホルモン産生が障害されて機能不全になると尿崩症がみられる。
c. 中間葉の成長ホルモンの分泌低下により下垂体性侏儒が起こる。
d. 後葉の破壊によるホルモンの欠乏により雌では乳汁分泌異常が起こる。
e. 下垂体－甲状腺系が障害された時、体脂肪の沈着過多と性器の萎縮が起こる。

C－29. クル病と骨軟化症に関する正しい記述の組合せはどれか。
A. クル病と骨軟化症を発現する原因は異なる。
B. クル病は発育中の動物でおこる。
C. 骨軟化症は骨端軟骨板の閉鎖した成熟動物で発生する。
D. 骨軟化症では皮質骨、骨梁、ハバース管周囲に類骨が形成される。
E. クル病では骨端軟骨板における軟骨内骨化は正常に行われる。

a. A,B,C
b. A,C,E
c. A,D,E
ⓓ B,C,D
e. B,D,E

C－30. 犬のノミアレルギー性皮膚炎に関する正しい記述の組合せはどれか。
A. 痒みが強く、しばしば頭部から頚部は脱毛し、水疱、痂皮形成がみられる。
B. 表皮は肥厚し、不全角化あるいは角質増多を示す。
C. 表皮上層では角質内あるいは角質下に好酸球を含む微少膿瘍を形成することがある。
D. 表皮有棘細胞層および基底細胞層に海綿状態が認められる。
E. 真皮上層から皮下織にはリンパ球を主とする細胞浸潤がみられる。

a. A,B,C
b. A,C,E

c．A, D, E
ⓓ B, C, D
e．B, D, E

実験動物（E）

次の問題をa～eの記号で答えなさい。正解は各問とも1つである。

E－1．心臓の先天性横紋筋腫がみられる実験動物はどれか。
a．ラット
b．マウス
c．ハムスター
ⓓ モルモット
e．ウサギ

E－2．マウス・ラットにおいて胸腺を原発とする腫瘍に関する正しい記述の組合せはどれか。
A．リンパ芽球性リンパ腫 lymphoblastic lymphomaはT-前駆細胞由来の悪性腫瘍であり、異型大リンパ球の均質な増生をみる。
B．免疫芽球性リンパ腫 immunoblastic lymphomaは胸腺リンパ球由来の腫瘍であり、形質細胞に似た成熟細胞がみられることがある。
C．リンパ球性胸腺腫 lymphocytic thymomaは、小リンパ球が密集し、胸腺皮質類似の組織像を示す悪性腫瘍である。
D．老齢ラットによくみられる上皮性胸腺腫 epithelial thymomaは、胸腺上皮細胞を含む高分化型の腫瘍である。
E．成熟胸腺細胞に由来する胸腺T細胞リンパ腫 thymic T cell lymphomaは、マウスで自然発生することが多い腫瘍の一つである。

a．A, B, C
b．A, C, E
ⓒ A, D, E
d．B, C, D
e．B, D, E

E－3．貧血に関する正しい記述の組合せはどれか。
A．鉄欠乏性貧血は鉄不足に伴うヘム代謝障害である。
B．赤血球の生理的崩壊によって放出される鉄は、ヘモグロビンや含鉄酵素の合成、および貯蔵鉄として再利用される。
C．食物の鉄は、2価の鉄として、胃内で吸収される。
D．貧血に伴う全身低酸素血症により、心筋・肝臓の脂肪化や肝臓の小葉中心性壊死などが認められる。
E．尿細管で再吸収されたヘモグロビンは上皮細胞内で分解され、このとき遊離した鉄は上皮内に顆粒状に沈着し、鉄染色で容易に見出される。

a．A, B, C
b．A, C, E
c．A, D, E
d．B, C, D
ⓔ B, D, E

E－4．血液・造血器毒性に関する正しい記述の組合せはどれか。
A．巨赤芽球性貧血は核酸合成の亢進を伴う。
B．メトヘモグロビン血症では酸素との可逆的結合が阻害され低酸素症をきたす。
C．血清鉄値はヘモグロビン合成や赤血球生成の亢進時には減少する。
D．慢性的に貧血状態が継続すると代償性心肥大を起こすことが多い。
E．げっ歯類では長管骨骨髄は加齢とともに赤色骨髄から黄色骨髄に置換される。

a．A, B, C
b．A, C, E
c．A, D, E
ⓓ B, C, D
e．B, D, E

E－5．肺高血圧症モデルにみられる変化で正しい組合せはどれか。
A．間質性肺炎
B．肺動脈壁の肥厚
C．右心室肥大
D．左心室肥大
E．肺静脈の閉塞

ⓐ A, B, C
b. A, C, E
c. A, D, E
d. B, C, D
e. B, D, E

E－6. 肺の病変に関する正しい記述の組合せはどれか。
A. 右心不全の結果、慢性肺うっ血による漏出性出血が続発し、肺胞内にはヘモジデリンを貪食した心臓病細胞が出現する。
B. 炭粉沈着症は塵肺症の1つで、実験動物としての犬及びサルでしばしばみられる。
C. 老齢ラットにみられる高度の慢性腎症に伴ってみられる石灰沈着症は、異栄養性（dystrophic calcification）である。
D. リン脂質症では肺胞上皮、特にII型肺胞上皮に胞体の空胞化あるいは泡沫状変化がみられ、電顕的には細胞質内にミエリン様構造をもつ封入体がみられる。
E. 肺胞における硝子膜の形成は、間質性肺炎の急性期に血管内皮細胞が障害され、フィブリンを含む滲出液の出現に伴いみられる。

a. A, B, C
b. A, C, E
c. A, D, E
d. B, C, D
ⓔ B, D, E

E－7. 腹部膨満で瀕死となったラットを剖検したところ消化管全般のガスによる著しい拡張が認められた。この病変と関連が深いと考えられる呼吸器の病変はどれか。
a. 脊索腫の肺転移
b. 肺におけるリン脂質症
c. 鼻腔上皮における細胞質内好酸性小体の出現
d. 肺線維症
ⓔ 鼻腔粘膜の高度の炎症に伴う鼻腔壁の腫脹

E－8. センダイウイルスに関する記述として最も適当なのはどれか。
a. げっ歯類の慢性呼吸器病でSPF環境で発生が多い。
b. マウス、ラットが問題となり、ウサギやモルモットには感染しない。
ⓒ 気道上皮で増殖し、細胞質内封入体を形成しうる。
d. 異常呼吸音により見つかることが多く、感染した場合、老齢動物ほど死亡率が高い。
e. 感染の経過に伴い、気管支間質性肺炎となり反応性過形成気管支上皮が高率にがん化する。

E－9. ラットの胃カルチノイドに関する正しい記述の組合せはどれか。
A. ヒスタミンH2-ブロッカーやプロトンポンプインヒビターの長期投与で惹起される。
B. 胃粘膜の主細胞に由来する。
C. 肉眼的に有茎性ポリープ状病変として認められる。
D. 大多数は胃体部の大弯側に発生する。
E. 腫瘍細胞の細胞質内に好銀性顆粒が証明される。

a. A, B, C
b. A, C, E
ⓒ A, D, E
d. B, C, D
e. B, D, E

E－10. 肝臓にみられるリン脂質症phospholipidosisに関する正しい記述の組合せはどれか。
A. 形態的変化は肝細胞のほかにクッパー細胞にもみられる。
B. 細胞は腫大して泡沫様の細胞質を呈し、電顕的には高電子密度の均質な封入体の蓄積が特徴である。
C. 本症はいわゆるライソソーム蓄積症と呼ばれる疾患のひとつである。
D. 一般に親水性か疎水性のどちらかの極性が強い陽イオン化合物の投与により発症する。
E. 原因としては先天的な場合と後天的な場合の両方がある。

a. A, B, C
ⓑ A, C, E
c. A, D, E

d. B, C, D
e. B, D, E

E－11. 口腔および歯の疾患に関する記述として正しいのはどれか。
a. げっ歯類に齲歯が発生することはない。
b. エナメル形成異常の主な原因は、カルシウム減少である。
c. 歯原性嚢胞はエナメル器に由来する。
d. ラットおよびマウスの口腔内で、扁平上皮癌の発生報告は今までにない。
e. 歯原性線維腫の特徴は、エナメル質形成を伴う線維性腫瘍である。

E－12. 実験動物の消化器感染症の病原体とそれに関する正しい記述の組合せはどれか。
A. サルモネラ菌-----マウス、モルモットは感受性が高く、急性感染例では敗血症で症状なしに急死する場合もある。
B. ティザー菌-----グラム陰性桿菌で、マウス、ラット、スナネズミなどの肝細胞、消化管粘膜上皮細胞、心筋細胞の細胞質内で増殖するが、人工培地では培養できない。
C. コクシジウム-----スポロゾイドは腸管粘膜上皮に寄生するが、重症例を除いて、肉眼的病変はほとんどみられない。
D. マウス肝炎ウイルス-----マウス乳仔下痢症の原因のひとつであり、10日齢以下のマウスが感染すると、下痢、発育不良、チアノーゼを呈するが、死亡することはまれである。
E. ロタウイルス-----10日齢前後までの哺乳マウスが感染すると、小腸粘膜上皮の脱落を伴った重度の炎症反応がみられ、発症後1～10日以内に50～100%が死亡する。

a. A, B, C
b. A, C, E
c. A, D, E
d. B, C, D
e. B, D, E

E－13. 薬物投与による腎病変として正しい記述の組合せはどれか。
A. アミノ配糖体抗生物質であるgentamycin、kanamycin、strepomycinなどを投与すると近位尿細管上皮の壊死がみられる。
B. puromycin、adriamycinなどの投与によってラットの腎に糸球体腎症を惹起できるが、初期にはメサンギウム細胞に多数の空胞が形成される。
C. レニン分泌細胞である糸球体傍細胞は、angiotensin変換酵素阻害剤の連続投与によって萎縮する。
D. ラットにdextran、glucose、manitolなどを投与すると、いわゆるosmotic nephrosisがみられる。
E. 鉛中毒では尿細管上皮細胞の核内にエオジン好性の封入体がみられる。

a. A, B, C
b. A, C, E
c. A, D, E
d. B, C, D
e. B, D, E

E－14. 実験動物の腎臓に関する正しい記述の組合せはどれか。
A. カニクイザルでみられる近位尿細管の褐色顆粒は、ヘモジデリンであることが多い。
B. ラットでみられる自然発生性の慢性腎症は、雌より雄に多い。
C. ラットでみられる自然発生性の水腎症は、左腎より右腎に多い。
D. ビーグルでみられる近位尿細管の脂肪滴は、雄より雌に多い。
E. ラットでみられる近位尿細管の好酸性小体は、雄より雌に多い。

a. A, B, C
b. A, C, E
c. A, D, E
d. B, C, D
e. B, D, E

E－15. 薬物誘発性腎病変に関する正しい記述の組合せはどれか。
A. 近位尿細管上皮壊死はkanamycinにより誘

発される。

B. vitamin D投与により集合菅上皮内に石灰沈着がみられる。

C. 糸球体傍細胞の増殖はcaptoprilにより誘発される。

D. cyclosporinによる尿細管上皮の空胞変性は脂肪沈着である。

E. phenacetinによる乳頭壊死はprostaglandin生成の阻害による。

a. A, B, C
ⓑ A, C, E
c. A, D, E
d. B, C, D
e. B, D, E

E－16. ビーグル犬で頻発する組織変化はどれか。

a. 慢性腎症
ⓑ 糸球体の脂肪沈着
c. メサンギウムの過形成
d. 尿細管上皮の硝子滴変性
e. 腎盂炎

E－17. 生殖器腫瘍に関する正しい記述の組合せはどれか。

A. 精上皮腫は精祖細胞に類似した大型の均一な腫瘍細胞がみられ、グリコーゲン顆粒、胎盤性アルカリフォスファターゼに陽性を示す。

B. 胎子性癌は小型円形・卵円形の腫瘍細胞がロゼット様あるいはCall-Exner小体様構造を呈する。

C. 顆粒膜細胞腫は鍍銀染色で個々の腫瘍細胞を取り巻く好銀線維が証明される。

D. 卵黄嚢癌は腫瘍細胞の多くがα-fetoproteinに陽性を示し、器質はラミニンに陽性を示す。

E. 内膜間質肉腫は紡錘形細胞がシート状あるいは錯綜して増殖し、腫瘍細胞はS-100およびビメンチンに陽性を示す。

a. A, B, C
b. A, C, E
ⓒ A, D, E
d. B, C, D
e. B, D, E

E－18. 精巣に関する正しい記述の組合せはどれか。

A. 精巣の組織標本作製には、通常の10%中性緩衝ホルマリン固定・パラフィン包埋が推奨されている。

B. アクロソーム顆粒は、PAS染色陽性である。

C. ラットおよび犬の精子形成サイクルは14のステージに分けられる。

D. マウスの精子形成サイクルは12のステージに分けられる。

E. 犬では、同一精細管横断面に複数のステージが認められる。

a. A, B, C
b. A, C, E
c. A, D, E
d. B, C, D
ⓔ B, D, E

E－19. 精巣腫瘍に関する正しい記述の組合せはどれか。

A. 間細胞腫は、SD（IGS）ラットの長期飼育でほぼ100%に自然発生する。

B. 間細胞腫は、カドミウム塩や乳糖を投与することにより、ラットに誘発できる。

C. セルトリ細胞腫は、げっ歯類での発生頻度は高く、乳房発育などの雌化性徴を伴うことがある。

D. 精上皮腫はヒトの精巣腫瘍で最も頻度が高いが、げっ歯類の自然発生は極めてまれである。

E. 精母細胞性上皮腫は、ある程度分化した胚細胞から発生し、細胞質にグリコーゲン顆粒を欠く。

a. A, B, C
b. A, C, E
c. A, D, E
d. B, C, D
ⓔ B, D, E

E－20. 子宮腫瘍のなかでF344ラットに頻発する腫瘍は

どれか。

a. 乳頭腫
b. 腺腫
c. 平滑筋腫
d. 横紋筋腫
ⓔ 内膜間質ポリープ

E－21. 雌性生殖器の腫瘍性病変に関する記述として最も適当なのはどれか。

a. 卵巣の顆粒膜細胞腫はラットでは多くみられるが、マウスでの発生はまれである。
b. 子宮に発生する腫瘍のうちヒトで最も多くみられるのは平滑筋腫であるが、ラットおよびマウスでもその発生率は高い。
ⓒ 卵巣の管状間質腫瘍はラットではきわめてまれであるが、マウスではよくみられる自然発生卵巣腫瘍の一つである。
d. 子宮の顆粒細胞腫はラットで高率にその自然発生がみられるが、マウスではその頻度は低い。
e. 膣の乳頭腫はラット、マウスなどにおいて最も多い膣腫瘍であり、自然発生の頻度も高い。

E－22. 神経系の非腫瘍性病変に関する正しい記述の組合せはどれか。

A. 神経根神経症 radiculoneuropathy は、老齢ラットの末梢神経系に頻発する自然発生性の変性疾患である。
B. Onion bulb は、軸索が傷害された場合、引き続き生じる、基底膜に取り囲まれた Schwann 細胞群である。
C. ワーラー変性における軸索病変に対する神経細胞の反応（中心性ニッスル小体融解）は神経細胞への病変の波及を意味する。
D. スフェロイド小体は、軸索が途中で切断され、その中枢側で軸索が反応性に膨化することにより生じたものである。
E. ワーラー変性における髄鞘細胞の反応は軸索変性に対する二次的変化であり、二次的な脱髄として知られている。

a. A, B, C
b. A, C, E
ⓒ A, D, E
d. B, C, D
e. B, D, E

E－23. 中毒性病変を起こす物質とその変化に関する正しい記述の組合せはどれか。

A. 塩化メチル水銀……神経細胞崩壊による二次的軸索変性病変
B. トリメチルスズ……神経細胞の脂肪変性
C. クロロフェンタミン…神経細胞の空胞変性
D. トリエチルスズ……スポンジ変性
E. メチルブロマイド……小脳顆粒細胞壊死

a. A, B, C
b. A, C, E
ⓒ A, D, E
d. B, C, D
e. B, D, E

E－24. 発がん性試験に用いられている F344 系ラットにおいて、中枢神経系組織で最も高頻度にみられる腫瘍性病変はどれか。

ⓐ 星状膠細胞腫
b. 乏突起膠細胞腫
c. 膠芽腫
d. 脳室上衣腫
e. 髄膜腫

E－25. 実験動物の副腎でみられる自然発生病変に関する正しい記述の組合せはどれか。

A. 洞様毛細血管の拡張した peliosis は高齢ラットで頻繁にみられる。
B. マーモセットでは背景病変として皮髄境界部に髄外造血が認められる。
C. 高齢のハムスターでは皮髄境界部の細胞内にセロイドの沈着がみられる。
D. 皮質腺腫の発生率は、一般にラットでは雄で高く、マウスでは雌で高い。
E. 副腎髄質における巣状過形成はマウスでは加齢とともに増加するが、ラットにおける発生はまれである。

ⓐ A, B, C
b. A, C, E

c．A, D, E
d．B, C, D
e．B, D, E

E－26．ラットにおけるジンバル腺及びその腫瘍に関する正しい記述の組合せはどれか。
A．ジンバル腺は耳の前腹側に存在し、鼓膜付近の外耳道へ開口している。
B．アポクリン腺由来の腫瘍である。
C．ジンバル腺は第一鰓裂の外胚葉から発生した組織である。
D．上皮性と非上皮性の両組織由来の腫瘍である。
E．皮脂腺由来の細胞の特徴を有し、時に浸潤性の扁平上皮細胞塊を認める。

a．A, B, C
ⓑ A, C, E
c．A, D, E
d．B, C, D
e．B, D, E

E－27．げっ歯類に化学物質を投与した場合にみられる甲状腺濾胞上皮細胞のび漫性過形成の原因に関する記述として正しいものはどれか。
a．血中の甲状腺ホルモンの増加によるfeed-back機構の関与
b．濾胞上皮細胞のヨードの取り込み増加
ⓒ 甲状腺ペルオキシダーゼ阻害
d．甲状腺ホルモンの遊離亢進
e．肝臓での甲状腺ホルモンの代謝・分解の阻害

E－28．実験動物、特にラットにおいて、加齢に伴う慢性腎症に続発して、しばしば観察される病変はどれか。
a．甲状腺旁濾胞細胞の結節性過形成
b．甲状腺濾胞上皮細胞のび漫性過形成
c．甲状腺濾胞上皮細胞の限局性過形成
ⓓ 上皮小体のび漫性過形成
e．上皮小体の結節性過形成

E－29．実験動物における運動器に関する正しい記述の組合せはどれか。
A．骨硬化症は皮質骨および骨梁表面での石灰化の過剰形成により特徴づけられ、老齢F344ラットの雌に多く認められる。
B．骨線維化病変の原因としてテストステロンの過剰分泌が考えられている。
C．ビタミンAの代謝物であるretinolを投与すると骨芽細胞の活性および骨形成率が低下する。
D．キノロン系抗菌薬を投与すると関節軟骨に水疱またはびらんを形成し、成熟動物で顕著に現れる。
E．腎性骨異栄養症は重度の慢性腎症を伴う老齢雄ラットに多く認められる。

a．A, B, C
ⓑ A, C, E
c．A, D, E
d．B, C, D
e．B, D, E

E－30．ラットの骨の変化に関する正しい記述の組合せはどれか。
A．栄養不良により骨梁萎縮が観察される。
B．ビタミンA大量投与により病的骨折が観察される。
C．アルミニウム投与により骨軟化症がおこる。
D．ステロイド投与により骨硬化症がおこる。
E．腎性骨異栄養症では骨硬化症に類似した病変はおこらない。

ⓐ A, B, C
b．A, C, E
c．A, D, E
d．B, C, D
e．B, D, E

2．画像（マクロミクロ）試験問題

（総論1～4　各論1～6）

※図は○○～○○ページにあります。

次の問題をa～eの記号で答えなさい。正解は各問とも1つである。

総論1　図は高蛋白尿を呈して死亡したカイウサギの腎臓の組織像である。以下の問いに答えよ。

総1-1　施された染色はどれか。

a.　アザン染色
b.　PAS反応
ⓒ.　PAM染色
d.　PTAH染色
e.　LFB染色

総1-2　正しい診断名はどれか。

a.　糸球体硬化症
ⓑ.　膜性糸球体腎炎
c.　膜性増殖性糸球体腎炎
d.　メサンギウム増殖性糸球体腎炎
e.　管内増殖性糸球体腎炎

総1-3　この病態の形成機序として正しいのはどれか。

a.　I型アレルギー
b.　II型アレルギー
ⓒ.　III型アレルギー
d.　IV型アレルギー
e.　脂質代謝障害

総論2　図は白血球数の著しい増加を示す老齢ラットの血液塗抹像（ギムザ染色）である。以下の問いに答えよ。

総2-1　診断はどれか。

a.　T細胞性リンパ腫
ⓑ.　単核細胞性白血病
c.　骨髄性白血病
d.　免疫芽球性リンパ腫
e.　肥満細胞腫

総2-2　好発するラット系統はどれか。

a.　Wistar
b.　SD (Sprague Dawley)
c.　LEC (Long Evans Cinnamon)
ⓓ.　F344
e.　BN (Brown Norway)

総2-3　腫瘍の特徴はどれか。

ⓐ.　巨大脾を形成し、赤血球を貪食した腫瘍細胞がみられる。
b.　体表リンパ節の腫大が著しく、異染性を示す顆粒を有する腫瘍細胞がみられる。
c.　著しい胸腺腫大が特徴で、アズール顆粒を有する腫瘍細胞が出現する。
d.　内臓器に多発性の白色結節を形成し、腫瘍細胞による多核巨細胞形成がみられる。
e.　腸間膜リンパ節が腫大し、ペルオキシダーゼ陽性の腫瘍細胞が浸潤性に増殖する。

総論3　慢性の下痢と食欲減退のため発育不良を示し、安楽殺された若齢豚の肝臓の組織像である。同様の病変が肝実質内に多発していた。以下の問いに答えよ。

総3-1　この病変はどれか。

a.　巣状壊死
b.　膿瘍
ⓒ.　肉芽腫性炎
d.　器質化血栓
e.　寄生虫結節

総3-2　この病変に関与する病原体はどれか。

ⓐ.　*Salmonella cholerasuis*
b.　*Bordetella bronchiseptica*
c.　*Hemophilus parasuis*
d.　*Streptococcus suis*
e.　*Entamoeba histolytica*

総3-3　これに関連する腸病変はどれか。

a.　出血性腸炎
ⓑ.　ボタン状潰瘍
c.　化膿性腸炎
d.　カタル性腸炎
e.　増殖性腸炎

総論4　肝不全と黄疸を示して斃死した牛の肝臓である。以下の問いに答えよ。

総4-1　矢印で示される変化はどれか。

a.　ヘモジデリン沈着
ⓑ.　胆汁栓
c.　ヘマトイジン
d.　マロリー小体
e.　リポフスチン沈着

総4-2　これを証明する染色法はどれか。

a.　ベルリン青染色
b.　PAS反応
c.　フォンタナ・マッソン染色

d. シュモール反応
ⓔ ホール法

総4-3 この病変に最も関連性のある事項はどれか。
a. 高度の溶血
b. 血中遊離ビリルビン増加
ⓒ 脂肪便
d. 門脈大静脈シャント
e. ピロプラズマ病

各論1 図は腹水症の猫の開腹時の肉眼像（腹水除去後）である。Lは肝臓、Uは膀胱である。以下の問いに答えよ。

各1-1 考えられる診断名はどれか。
a. 黄色脂肪症
ⓑ FIP
c. 汎白血球減少症
d. 壊死後性肝硬変
e. ヘモクロマトーシス

各1-2 この病態の病理組織学的特徴を表現しているのはどれか。
ⓐ 小血管を中心にマクロファージ、リンパ球、形質細胞の集簇が結節性に観察される。
b. マクロファージ、脂肪細胞、心筋細胞などにセロイドが沈着し、臓器は黄色調を呈する。
c. 肝臓には多発性壊死巣がみられ、肝細胞に好酸性核内封入体が形成される。
d. 肝細胞の変性・壊死、偽小葉・偽胆管形成がみられる。
e. 肝細胞でのヘモジデリンの沈着が著しく、類洞に硝子血栓が形成される。

各1-3 病理総論に基づくとこの病態の正しい組み合わせはどれか。
a. 色素変性 ……アレルギーII型
b. 肉芽腫性炎 ……アレルギーIV型
c. 化膿性炎 ……アレルギーIII型
ⓓ 肉芽腫性炎 アレルギーIII型
e. 線維素性炎 ……アレルギーIV型

各論2 図は豚の腎臓である。以下の問いに答えよ。

各2-1 本病変の組織診断名はどれか。
ⓐ 栓塞性化膿性腎炎
b. 非化膿性間質性腎炎
c. 糸球体硬化症
d. 化膿性肉芽腫性腎炎
e. 化膿性腎盂腎炎

各2-2 病理発生を考える上で適切なものはどれか。
a. 静脈性塞栓症
ⓑ 動脈性塞栓症
c. 門脈性塞栓症
d. 逆行性塞栓症
e. 奇異性塞栓症

各2-3 豚、馬、牛でこのような病変を引きこす可能性の高い病原体はどれか。
ⓐ *Erysipelothrix rhusiopathiae*〔豚〕、*Actinobacillus equuli*〔馬〕、*Actinomyces pyogenous*〔牛〕
b. *Erysipelothrix rhusiopathiae*〔豚〕、*Actinobacillus equuli*〔馬〕、*Pasteurella haemolytica*〔牛〕
c. *Haemophilus parasuis*〔豚〕、*Actinobacillus equuli*〔馬〕、*Corynebacterium renale*〔牛〕
d. *Haemophilus parasuis*〔豚〕、*Rhodococcus equi*〔馬〕、*Actinomyces pyogenous*〔牛〕
e. *Erysipelothrix rhusiopathiae*〔豚〕、*Rhodococcus equi*〔馬〕、*Corynebacterium renale*〔牛〕

各論3 図は3歳のゴールデンレトリバー犬の腰椎部脊髄硬膜内に認められた腫瘤のHE染色標本である。以下の問いに答えよ。

各3-1 本腫瘤の組織診断名として最も適切なものはどれか。
a. 髄膜腫
b. 脊索腫
c. 膠芽腫
ⓓ 腎芽腫
e. 上衣腫

各3-2 この腫瘍の好発動物種はどれか。

a. 牛
b. 馬
ⓒ 豚
d. 犬
e. 猫

各3-3 本腫瘍について cytokeratin、vimentin、GFAPに対する免疫染色を実施した場合、構成する腫瘍細胞の染色態度で正しいものはどれか。
a. cytokeratinのみ陽性
b. vimentinのみ陽性
c. GFAPのみ陽性
ⓓ cytokeratinとvimentinに陽性
e. vimentinとGFAPに陽性

各論4 図は犬の皮膚にできた腫瘍の組織像（一部を拡大）である。以下の問いに答えよ。
各4-1 診断はどれか。
a. 皮脂腺腫
b. 毛嚢上皮腫
c. マイボーム腺腫
ⓓ アポクリン腺腫
e. 内皮角化上皮腫

各4-2 起源細胞の組織発生に関する正しい記述はどれか。
a. 内胚葉由来の上皮系組織で毛栓から分化し腺上皮と筋上皮からなる。
ⓑ 外胚葉由来の上皮系組織で毛栓から分化し腺上皮と筋上皮からなる。
c. 中胚葉由来の上皮系組織で表皮から分化し腺上皮と筋上皮からなる。
d. 外胚葉由来の上皮系組織で表皮から分化し腺上皮のみからなる。
e. 内胚葉由来の上皮系組織で表皮から分化し腺上皮のみからなる。

各4-3 同様の組織像を示す犬の腫瘍はどれか。
ⓐ 耳垢腺腫
b. ヘパトイド腺腫
c. 毛母腫
d. 毛芽腫
e. 中皮腫

各論5 図は旋回運動等の運動失調を主体とする神経症状を呈した2歳黒毛和種牛の脳幹部のHE染色標本である。以下の問いに答えよ。
各5-1 本症例の診断として最も適切なものはどれか。
a. 散発性脳脊髄炎
b. 牛海綿状脳症
ⓒ リステリア症
d. ヘモフィルス・ソムナス感染症
e. アカバネ病

各5-2 本病の脳における特徴的組織所見の正しい組合せはどれか。
a. 血栓形成……化膿性髄膜脳炎
ⓑ 微小膿瘍　　小膠細胞反応
c. 神経細胞空胞化…グリオーシス
d. 髄膜炎……小膠細胞内基本小体からなる封入体
e. 神経食現象……囲管性リンパ球浸潤

各5-3 病原体に関する正しい記述はどれか。
ⓐ げっ歯類への感染実験で単球増多症を起こす。
b. グラム染色で陰性を示す。
c. 伝播力が強く、直接的接触の他、ハエも媒介する。
d. 気道が主たる侵入門戸である。
e. 子牛では脳病変以外に、肺炎も起こす。

各論6 ある原虫感染症の鶏のファブリキウス嚢を示す。以下の問いに答えよ。
各6-1 本病変の診断はどれか。
a. コクシジウム症
b. ヒストモナス病
c. クリプトスポリジウム症
d. マラリア
ⓔ ロイコチトゾーン病

各6-2 ガメトゴニーが行われる細胞はどれか。
a. 血管内皮細胞
b. 腸上皮細胞
ⓒ 赤血球
d. 肝細胞
e. 昆虫の消化管上皮細胞

各6-3　本病原体を媒介する動物名はどれか。

a.　鶏盲腸虫
b.　シマミミズ
ⓒ.　鶏ヌカカ
d.　ワクモ
e.　小型アカイエカ

3.　鏡検試験問題

鏡検試験問題1

標本：腹腔内腫瘤、10％ホルマリン固定、HE染色
動物：豚
臨床事項：臨床的に異常に気づかれることなく、と殺時、偶発的に発見された。

問1：この標本にみられる病変を記述せよ。
解答：

1）円形・卵円形・短紡錘形でクロマチン豊富な核を有する小型（一見リンパ球様）の腫瘍細胞が、び漫性、集簇性あるいは小分葉状に増殖する。
2）上皮細胞に内張りされる大小様々な大きさの腔がしばしば存在し、腔を形成する上皮細胞は、境界不明瞭な細胞質とクロマチンに富む核を有し、乳頭状、円筒状あるいは索状に配列する。
3）これらの腔構造は未分化（未熟）な尿細管を思わせ、時に原始糸球体様の構造も散見される。
4）疎に配列するコラーゲン線維と線維芽細胞から成る間質と、myxomatousな間質成分が存在する。
5）細胞分裂像はしばしば見られる。

問2：1）この腫瘍の病理組織診断名は何か。また、2）この腫瘍で知られている組織亜型について3つ挙げよ。そのうち、3）本標本の組織亜型はどれか。
解答：

1）診断名；腎芽腫nephroblastoma（あるいはウイルムス腫瘍Wilms tumor、胎子性腎腫embryonal nephroma）
2）組織亜型：腎芽型（nephroblastic type）、上皮型（epithelial or glomerulotubular type）、間葉型（mesencymal type）
3）本標本の組織亜型：腎芽型

問3：この腫瘍の組織発生について記述せよ。
解答：

1）腎発生期の後腎胚（造腎組織、metanephrotic blastoma）を母組織とする。
2）造腎組織は上皮系と間葉系の双方に分化し得る組織であり、その遺残組織から発生するとも言われ、迷芽説で説明される腫瘍の一つである。

鏡検試験問題2

標本：空腸、10％中性緩衝ホルマリン固定、HE染色
動物：牛、ホルスタイン種、雌、4歳7ヵ月齢（放血殺）
臨床事項：重度の削痩、下顎の浮腫、水様性下痢。
剖検所見：空腸上部から回腸の広範囲に粘膜の肥厚が重度に認められ、わらじ状を呈していた。腸間膜リンパ節も重度に腫大していた。

問1：この標本にみられる病変を記述せよ。
解答：

粘膜固有層にび漫性に好酸性の細胞質を有する多角形の類上皮細胞やマクロファージの重度な浸潤が認められ、さらに広い好酸性の細胞質と馬蹄形に配列した複数の核を有するラングハンス型巨細胞も多数存在する肉芽腫性病変が形成される。またリンパ球や形質細胞、好酸球もび漫性で重度に浸潤し、腸絨毛は肥厚する。乾酪壊死や線維性組織における被包化はみられない。これらの病変は粘膜固有層が主体であるが、粘膜下組織においても類上皮細胞の浸潤集簇巣が散在性に認められる。

問2：病理組織診断名を述べよ。
解答：

肉芽腫性腸炎（ラングハンス型巨細胞をみる、あるいはTuberculoid型）

問3：本病変の疾病名（病名）とその原因体を述べ、さらに診断に最も有効な組織標本に対する特殊染色（免疫染色法を除く）を1つあげよ。
解答：
疾病名（病名）：ヨーネ病（パラ結核）
原因体：*Mycobacterium avium* subsp. *paratuberculosis*
特殊染色：Ziehl-Neelsen（チール・ネルゼン）染色

鏡検試験問題3

標本：肺、10%ホルマリン固定、HE染色
動物：トリ、フラミンゴ、雌、年齢不詳
臨床事項：徐々に弱ってきた以外は詳細不明。病性鑑定のために肺と肝臓が搬入された。

問1：この標本の肺にみられる病変を記述せよ。
解答：
いくつかの旁気管支は偽好酸球浸潤を伴う広範な壊死を示す。それらの部位では気管支固有の構造はみられず、フィブリンの析出と多数の菌糸（菌糸について状況を述べると菌糸名も出てくる：問3と関連）を認める。さらに、腔内には明瞭な分生子を認める。

問2：病理組織診断名を述べよ。
解答：
真菌（アスペルギルス）を認める化膿性壊死性気管支肺炎

問3：原因因子とその理由について述べよ。
解答：
原因因子：アスペルギルス（真菌）
理由：増殖の勢いがよく、Y字状に分岐し、節がみられる。（幅は5-12 μmで他の細胞と比較し類推も可能）。また、旁気管支腔内には分生子もみられる。

問題4：この病原因子は通常どこにでも存在するが、生体の防御反応が抑制されたときに増殖しやすい。この病原因子に代表されるこのような感染様式をなんと呼ぶか。「○○感染」として答えよ。
解答：
日和見感染（症）

鏡検試験問題4

標本：回腸、10％ホルマリン固定、HE染色
動物：牛、ホルスタイン種、雌、7カ月齢
臨床事項：1カ月前から食欲低下、削痩、下痢、および脱水症状を示した。鼻粘膜および口腔粘膜に著明なびらんを認めた。
剖検所見：鼻粘膜、消化器系のほぼ全域（口腔より直腸まで）の粘膜におけるびらん、潰瘍および点状出血、並びに腸間膜リンパ節の腫大が認められた。

問1：この標本にみられる病変を記述せよ。
解答：
1）粘膜上皮細胞の壊死および消失（減数）並びに再生像（核分裂像および細胞の大型化）。
2）腸粘膜の陰窩の拡張。拡張した陰窩内に壊死細胞の集積。
3）粘膜固有層におけるマクロファージ、リンパ球、形質細胞の軽度浸潤。
4）リンパ小節（孤立および集合）萎縮、およびリンパ球の減数。

問2：本例の糞便からフラビウイルスが分離された。本例の最も疑われる疾患名を述べよ。
解答：牛ウイルス性下痢・粘膜病

鏡検試験問題5

標本：大脳（橋）、10％ホルマリン固定、HE染色
動物：羊、コリデール種、雌、2歳
臨床事項：発育不良が認められるとともに協調運動失調が認められ、予後不良とされた。

問1：この標本にみられる病変を記述せよ。
解答：
1）神経細胞および神経網における空胞形成
2）星状グリアの核異型と細胞質の肥大化

問2：この標本から推察される、1）病理組織診断名と、2）病名を述べよ。
解答：
1）病理組織診断名：海綿状脳症
2）病名：スクレイピー

鏡検試験問題6

標本：肝臓、10％ホルマリン固定、HE染色
動物：牛、ホルスタイン種、雌、5歳
臨床事項：高度の削痩と頑固な下痢により予後不良と判定された。

問1：この標本にみられる病変を記述せよ。
解答：
1）ディッセ腔への弱好酸性硝子様物質の沈着
2）物質沈着部位での肝細胞の圧迫萎縮

3）リポフスチン沈着

問2：この標本から推測される病理組織診断名を述べよ。
解答：
肝アミロイドーシス

問3：確定診断のために必要な染色法等を記述せよ。
解答：
コンゴーレッド染色と偏光観察

鏡検試験問題7

標本：子宮、ホルマリン固定、HE染色
動物：犬、マルチーズ、雌、13歳
臨床事項：陰部から粘液状物を排出しているということで来院。子宮蓄膿症を疑い、卵巣・子宮摘出術を実施した。
肉眼所見：摘出した子宮は片側が大きく腫大し、頸管部分に腫瘤状病巣を形成していた。標本は大きく腫大した子宮角の対側である。

問1：この標本にみられる病変を記述せよ。
解答：
子宮内腔には好中球を主体とした炎症細胞と少数の剥離上皮細胞で構成された膿と粘液が豊富に貯留している。子宮内膜上皮は淡明な腫大した細胞質を持つものが多く、内膜腺腔は大小に拡張し、内膜上皮が乳頭状に増殖している領域もみられる。内膜腺腔にも膿や粘液が貯留している。固有層には形質細胞が多数浸潤し、好中球とマクロファージが多数浸潤している領域もある。好中球やマクロファージの浸潤が筋層に波及している部位もみられる。筋層間の一部の血管腔内に多数の好中球とリンパ球、フィブリンが集塊を形成している。

問2：病理組織診断名を述べよ。
解答：嚢胞状過形成性子宮内膜炎

鏡検試験問題8

標本：皮膚、10％ホルマリン固定、HE染色
動物：犬、ミニチュア・ダックスフント（毛色：ブルータン）、雌、1歳
臨床事項：体幹部を中心に被毛が薄くなってきたとのことで来院。痒みはほとんど認められなかった。皮膚スクラッチ検査と甲状腺ホルモン値の測定を実施したが、異常はなかった。皮膚パンチ生検が実施された。

問1：この標本に見られる病変を記述せよ。
解答：
1）毛包漏斗部はメラニン集塊を含む豊富なケラチン残渣で拡張する。
2）多くの毛包は萎縮し、一部は歪曲化している（distortion）。皮膚付属器は萎縮している。
3）毛幹、毛包基部とその周囲の真皮にメラニン集塊が認められ、メラノファージも散見される。
4）表皮に軽度の角化亢進がある。
5）炎症性反応はほとんどない。

問2：病理組織診断名を述べよ。
解答：
メラニン色素沈着異常を伴う毛包の異形成Follicular dysplasia with abnormal melanin pigmentationあるいはカラーダイリューション（ミュータント）アロペシアcolor dilution（mutant）alopecia

鏡検試験問題9

標本：ハーダー腺、10％中性緩衝ホルマリン固定、HE染色
動物：マウス（Jcl:B6C3F1）、雄、110週齢
臨床事項および肉眼所見：がん原性試験に供された対照群の1例。計画剖検時に左ハーダー腺に直径5mmの白色結節が1個認められた。

問1：ハーダー腺にみられる結節性病変の特徴を記述せよ。
解答：
1）大きな円形の核を持つ立方状あるいは円柱状の細胞が乳頭状配列あるいは嚢胞状構造を示し、腫瘍性結節として認められる。
2）核分裂像は認められるが少ない。
3）被膜を破って増殖している像は認められない。

問2：病理組織診断名を述べよ。
解答：
腺腫（adenoma）

鏡検試験問題10

標本：膵臓、10％中性緩衝ホルマリン固定、HE染色
動物：カニクイザル、雄、110週齢
臨床事項および肉眼所見：1年間慢性毒性試験に供された中間用量群の1例。計画剖検時に膵臓に結節が認められた。高用量群には膵臓の変化はなく、自然発生性の変化と考えられた。一般状態、体重、摂餌量、血液学的検査、血液生化学的検査において特記すべき異常はなし。

問1：この標本にみられる病変を記述せよ。

解答：
1）腺房細胞の萎縮
2）出血や炎症性細胞浸潤（リンパ球主体の部位が多い）
3）腺房細胞の壊死や再生
4）線維化（房状構造）、被膜の肥厚

問2：病理組織診断名を述べよ。
解答：
慢性膵炎（chronic pancreatitis or chronic inflammation of pancreas）

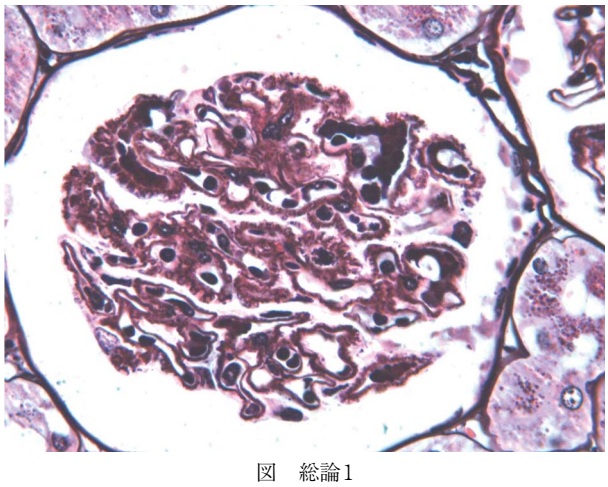

図　総論1

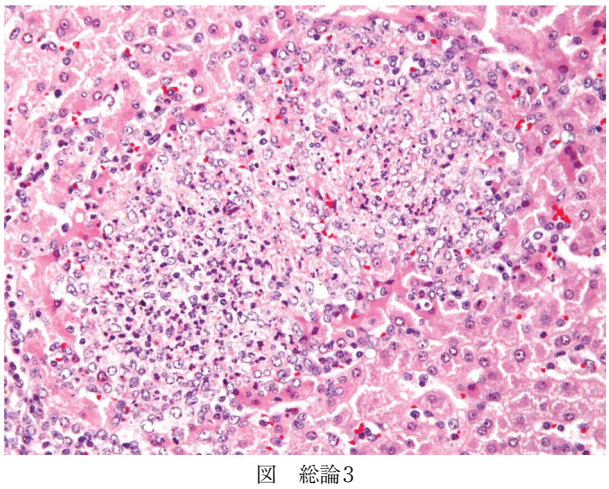

図　総論3

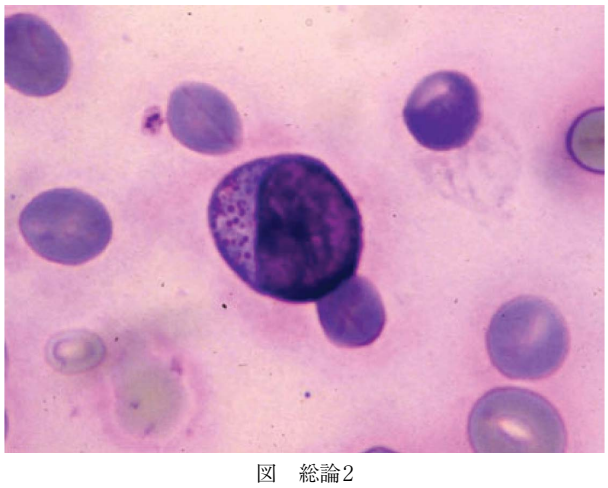

図　総論2

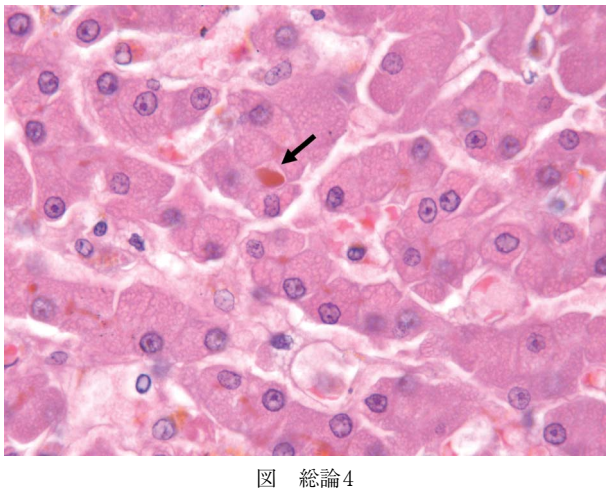

図　総論4

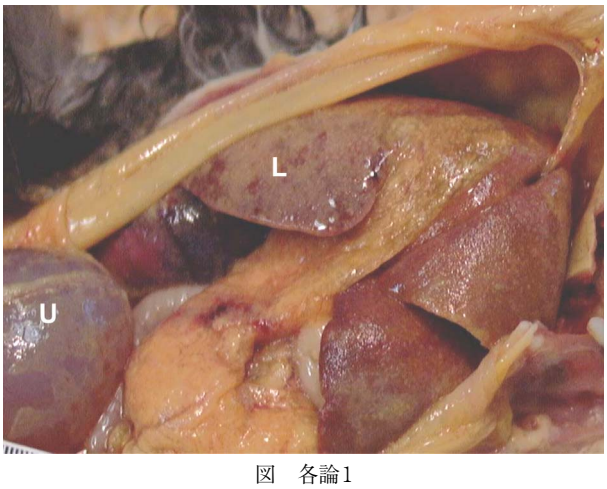

図　各論1

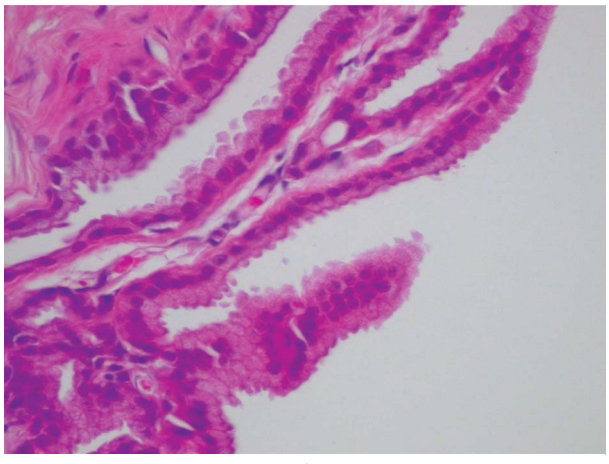

図　各論4

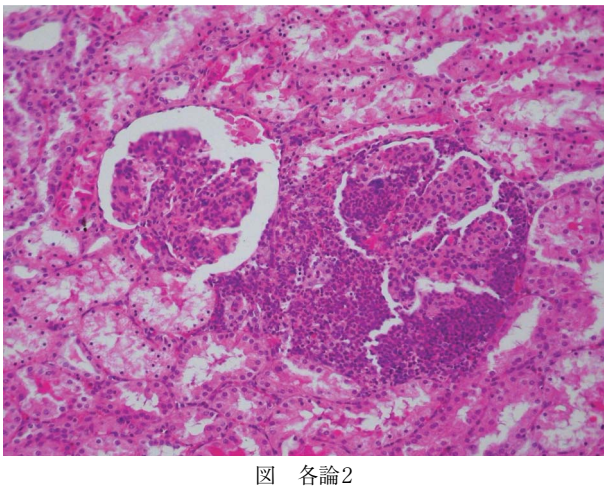

図　各論2

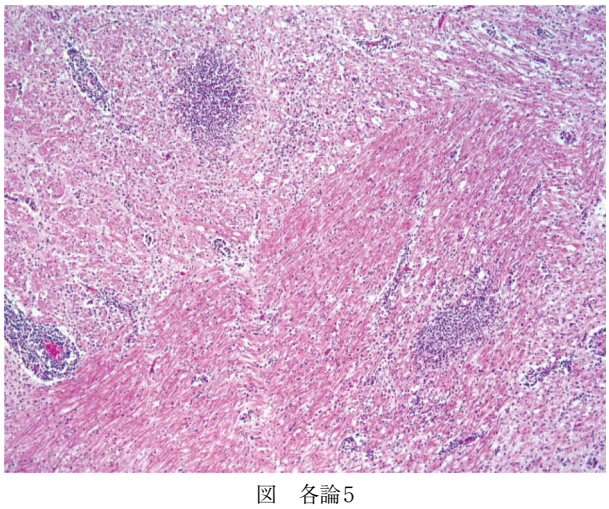

図　各論5

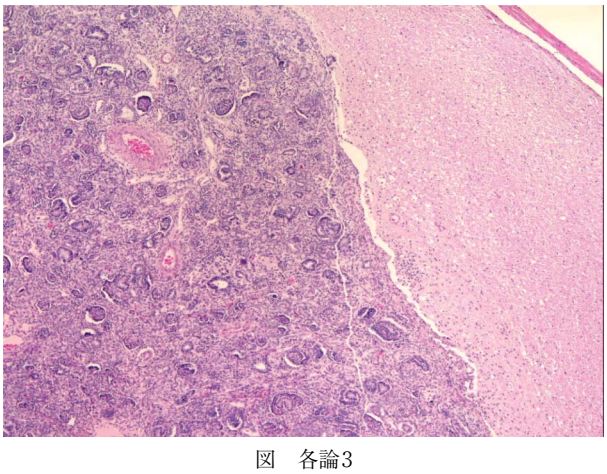

図　各論3

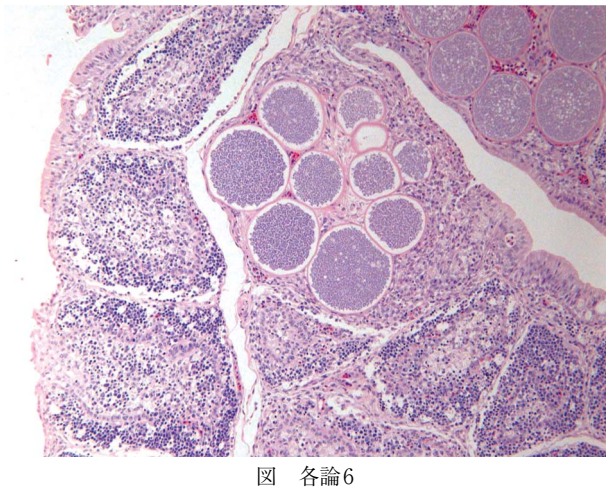

図　各論6