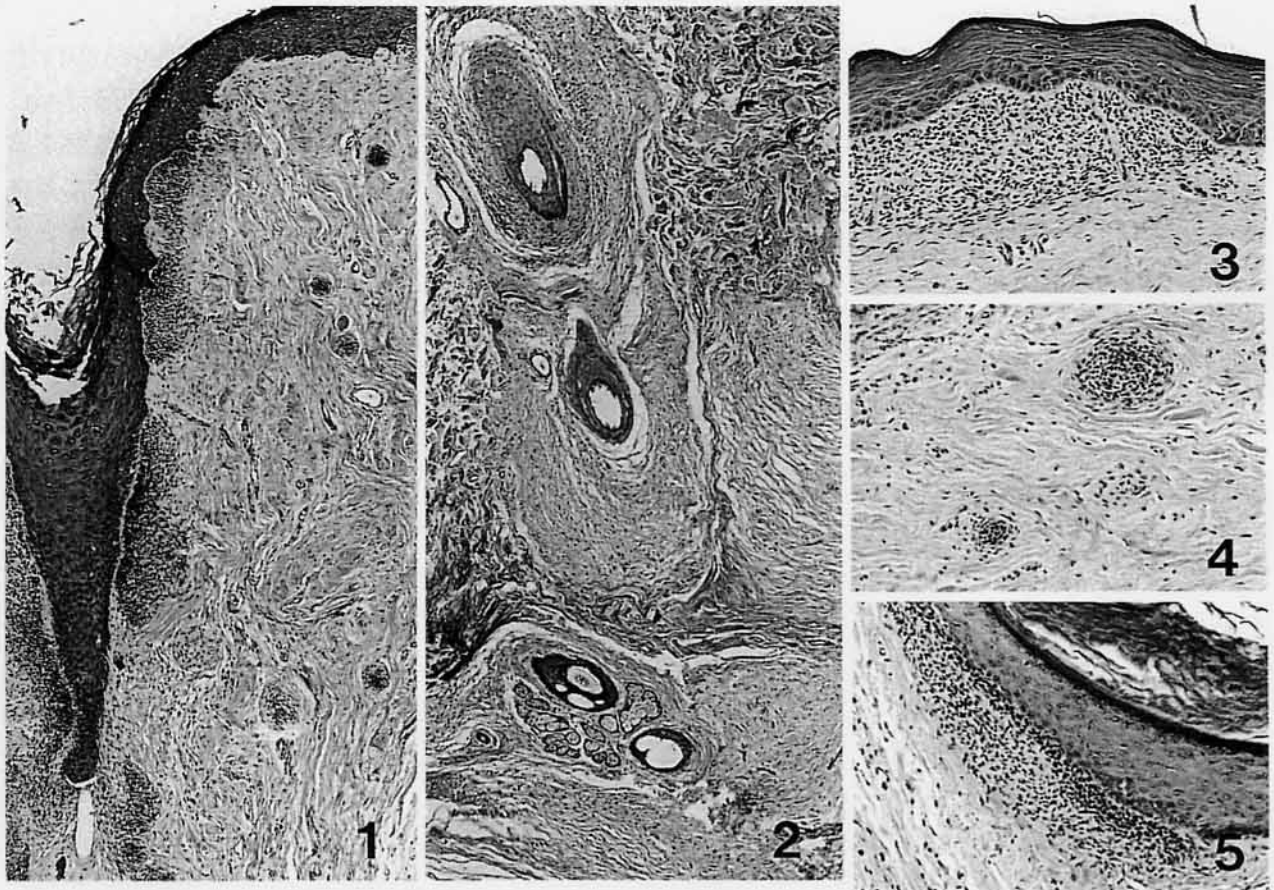


犬の多発性皮膚腫瘤

東京大学獣医病理学教室出題 第37回獣医病理学研修会標本No.690



動物：犬，雑種，雄，1才6カ月。

臨床病歴：4カ月齢時に見つかった体幹の小型腫瘤が次第に大型化・硬化し，1才6カ月齢時に直径0.5～2 cmとなり顔面・四肢末端・腹部を除く全身を密に覆った。首周囲の皮膚は後肢で搔いて出血・潰瘍化を繰り返し，二次的な細菌感染を併発，重度に肥厚。痛感・搔痒感(-)，赤み・熱感(-)。患犬の親・兄弟に皮膚の異常なし。患犬は現在も元気に生存。

肉眼所見：丘疹は硬く，表面には被毛が認められ，中央部に塞栓状の角化物が見られるものもあった。

組織所見：皮膚では，表皮下の小型細胞集簇(写真1)と毛包周囲性浮腫(写真2)が特徴的に観察された。毛包周囲にはアルシアンブルー-PAS染色により酸性ムコ多糖が，また免疫染色によりビメンチン(+)の多数の線維芽細胞が観察された。小型細胞の性状は，表皮直下(写真3)ではケラチン(-)，ビメンチン(+); 皮下織内に結節性のもの(写真

4)では，ケラチン(±)，ビメンチン(+); 皮下織深部の毛包に沿うもの(写真5)ではケラチン・ビメンチンとも(+)を示した。電顕観察では細胞質に乏しいものや，細胞質がより豊富で細胞内小器官の発達したものなどが混在していた。表皮は過形成性で深部での角質合成が見られ，電顕では有棘層細胞の解離と棘融解，および基底層細胞の消失・不明瞭化と基底膜の繊細化・断裂が観察された。

考察：これらの所見から，表皮下および皮下の小型細胞は毛包へと分化する非常に未分化な細胞で，部位により分化段階が異なると考えられた。また表皮にも角化異常などが見られたので皮膚の異形成と診断した。腫瘤を形成していない(ムチノーシスの見られない)腹部の皮膚にもこのような異形成が見られたことから，ムチノーシスと皮膚異形成とは起源の異なる病変であろうと考えられた。

診断：全身皮膚の異形成と毛包周囲性ムチノーシス。