マウスの心臓

(財)残留農薬研究所出題　第38回獣医病理研修会標本No.710

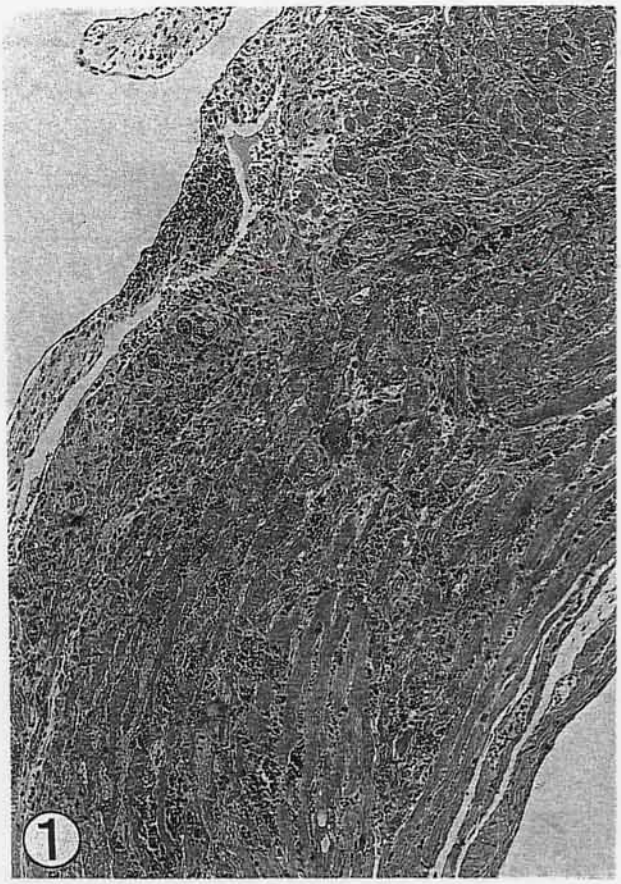

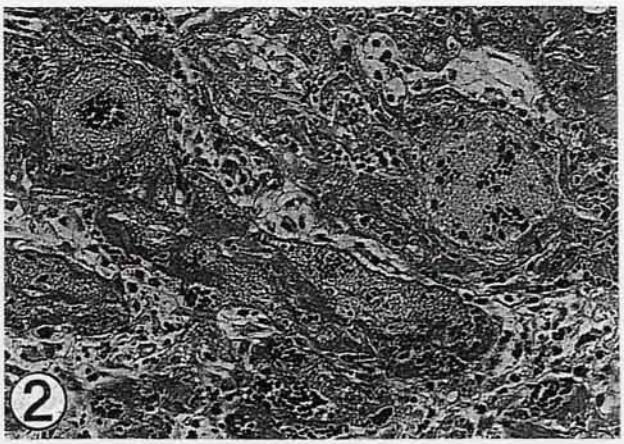

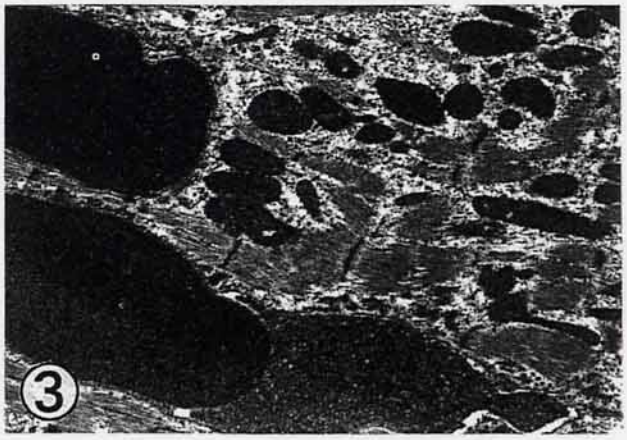

動物：ICR系(Crj:CD-1)マウス，雄，51週齢。

臨床事項：2年間がん原性試験において個別飼育されていた対照群動物。50週齢時より呼吸緩徐，自発運動低下，貧血等が認められ，翌週予後不良と判断されたため切迫殺された。

剖検所見：膀胱に尿うっ滞が認められたが，その他には心臓を含め特に肉眼的異常を認めなかった。

組織学的所見：標本は心室中隔を含む左右心室の輪切り切片である。心臓の解剖学的部位に関係なく，多中心性かつび漫性の心筋壊死が認められた。病巣部の心筋線維は走行が乱れ断裂し，横紋を失って硝子様を呈して，核も消失していた。心筋線維間，心内・外膜下および弁は充・出血が顕著であった（写真1，×80）。一部の壊死心筋線維内には赤血球の封入様構造が観察された（写真2，×120）。これらの病巣部に組織球や好中球などの炎症細胞が浸潤していたが，膠原線維の増生は軽微で，組織像は全体に急性～亜急性の経過を示唆するものであった。

電子顕微鏡所見：心筋線維内の赤血球封入様構造を透過型電子顕微鏡で観察した。その結果，赤血球の周囲に心筋線維の細胞膜が観察された(写真3，×6400)ため，本変化は出血によるものと判断された。

付帯的事項：本試験系において同様の心臓病変が，投与量の異なる3用量群の雄マウスの試験途中切迫殺1例づつ，合計3/240例（1.25%）に観察された。これらの動物の切迫殺週齢はまちまちで，心臓を除き共通する組織学的異常やその他の致死性病変，感染症を示唆する変化などは認められなかった。同じ飼育室内で飼われていた雌動物には同様の心筋病変は観察されなかった。現在まで，当研究所では当該ロットの試験系以外に本病変は認められていない。

考察：多中心性の心筋壊死と出血，炎症細胞浸潤を特徴とする本変化に対し，研修会では「壊死性出血性心筋炎」と発表した。しかし，本病変の病理発生を心筋壊死による組織破壊を一義的にとらえ，細胞浸潤は反応性のものと考えたことから，診断名を「雄マウスの心臓における出血を伴ったび漫性心筋壊死，Diffuse necrosis of myocardium with hemorrhagic change in male mouse」と変更する。今後，症例を集め本態を解明したい疾患である。