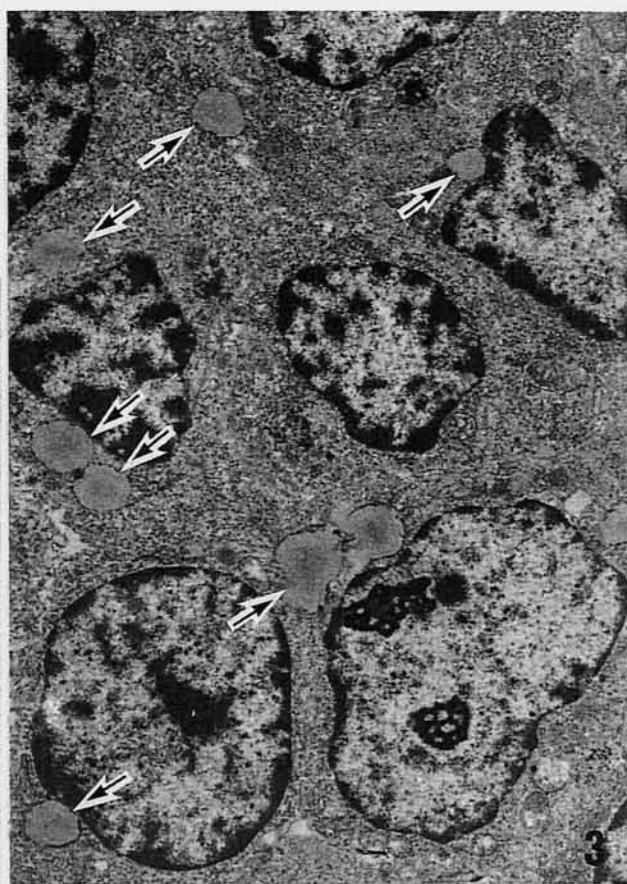
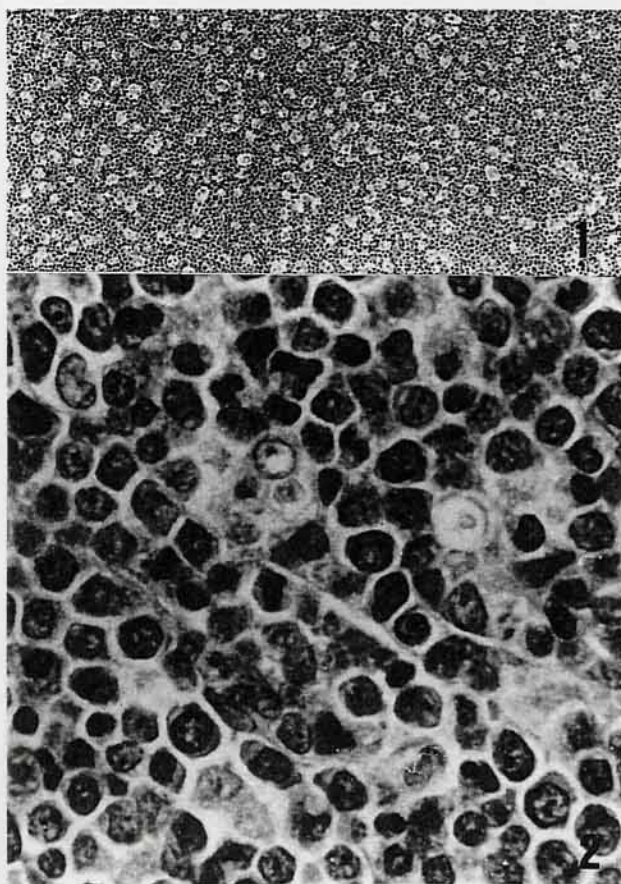


ウサギのリンパ節

(財)日本生物科学研究所出題 第38回獣医病理学研修会標本No.711



動物：日本白色種ウサギ，JW/NIBS，雌，4ヶ月齢。

臨床事項：入荷後馴化飼育時に元気消失，体重増加抑制がみられ，4ヶ月齢時に死亡した。

剖検所見：剖検時体重1.6kg。削瘦。肝臓の退色，脾臓の腫大(90×20×15mm)，腸間膜および肺門部リンパ節の腫大，胸腺萎縮，両側副腎および卵巣の腫大がみられた。胃底部と空腸の癒着，空腸の癒着部における穿孔形成，胃粘膜における2～3mm大の灰白色斑あるいは褐色斑の散発，空腸パイエル板の腫大および空腸壁の肥厚が観察された。

組織所見：肉眼的に腫大していた腸間膜リンパ節では一部に髄索・髄洞構造が残存したが，皮質固有構造は殆ど存在せず，腫瘍細胞のびまん性増殖によって置換されていた。腫瘍細胞増殖部位では腫瘍細胞の壊死および崩壊像が頻繁にみられ，マクロファージによるいわゆるstarry sky像が明かであった(写真1，H E，×80)。腫瘍細胞は中等度から大型の円形から一部多形の細胞で，少量から中等量の好塩基性細胞質および卵円形からときにくびれを持つ多形性の核を有していた(写真2，H E，×800)。核は比較的明るく，数個の小型核小体を容れており，クロマチンが散在していた。電顕的に，腫瘍細胞の細胞表面は平滑で，核内には散在性で核膜縁に沿って分

布するヘテロクロマチンおよび小型の核小体がみられ，細胞質内には遊離リボソームが充満しているものの小器官の発達は乏しく，少数の小型ミトコンドリアおよび発達の悪い粗面小胞体が観察された(写真3，×4000)。また，細胞質内に脂肪滴を含有している腫瘍細胞が散見され(写真3，矢印)，それらは凍結切片のオイルレッドO染色により確認された。免疫組織化学的に，腫瘍細胞はウサギIgG，IgAおよびIgMならびにリゾチーム陰性で，組織化学的にペルオキシダーゼ反応も陰性を示した。他の臓器では，肝臓のグリソン鞘周囲，脾臓の白脾髄，胃，小腸，特に空腸の粘膜固有層から筋層，副腎髄質ならびに卵巣において腫瘍細胞の浸潤・増殖が顕著であった。

診断および考察：本症例は，腸間膜リンパ節および空腸におけるリンパ系細胞の腫瘍性増殖が顕著で，全身諸臓器への転移が認められたことから「悪性リンパ腫」と診断された。腫瘍細胞の詳細な性格および起源は不明であったが形態学的特徴はリンパ芽球に由来する腫瘍を示唆していた。ウサギの造血器系腫瘍としてこれまでにリンパ肉腫および骨髄性白血病の報告があるが症例が少なく細分類はなされていない。また，日本白色種ウサギにおける悪性リンパ腫の報告はこれまでなされていない。