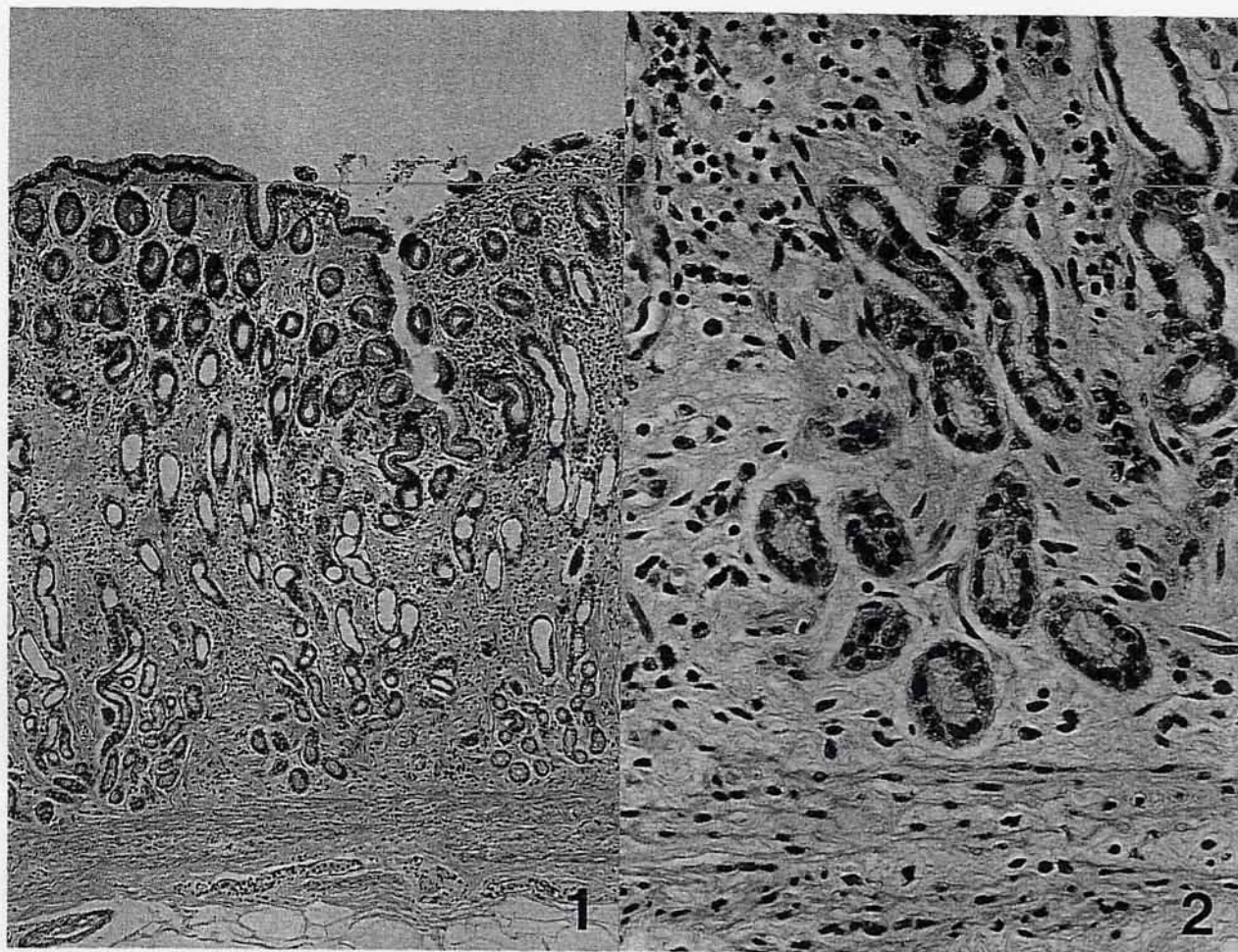


ウシの第四胃

酪農学園大学獣医学部獣医病理学教室出題 第38回獣医病理学研修会標本No.716



動物：ウシ，ホルスタイン種，雌，3歳。

臨床事項：1997年8月10日に食欲不振で上診され，連日第一胃液を移植したが回復せず，8月28日に本学大動物臨床センターに入院した。入院後も持続的に食欲不振が続き，不消化性軟便（線維性で退色），削瘦，活気減，冷性浮腫の出現が見られた。塩酸セトラキサートの投与により臨床症状は一時改善されたが，投与中止に伴い再び症状が出現したため，9月9日に剖検に附された。

血液所見：低タンパク血症（低アルブミン血症），低ナトリウム血症，低カルシウム血症，低コレステロール血症（100mg/dl以下），低ガストリン血症（25>~61pg/ml）。

剖検所見：放血殺後の体重は460kgで削瘦していた。第四胃は食滯状態で，粘膜面は褪色し淡黄色を呈していた。幽門前庭部には胃小区が出現し，孤立リンパ小節が腫大していた。胃底部ヒダ状縁部では針尖大鮮紅色斑が密発しており，幽門部には潰瘍が多発していた。他に肝臓の腫大ならびに混濁（8.33kg，60×38×9cm），第一胃アトニーならびに第一胃絨毛

の萎縮，両側性軽度間質性腎炎が見られた。

組織学的所見：胃底部の粘膜は約1mmに菲薄化しており，壁細胞，主細胞，頸部の粘液細胞は萎縮し，胃底腺管腔は狭窄していた。幽門前庭部では粘膜が厚さ1~2mmに菲薄化し，粘膜固有層にリンパ球，形質細胞が浸潤しており，リンパ管が拡張していた（写真1，HE染色，×88）。幽門腺細胞は正常組織に比べ細胞が萎縮し細胞密度が低下しており，細胞質の染色性が低下していた（写真2，HE染色，×350）。免疫染色でG細胞は幽門部の腺体下部から腺底部にかけてはほとんど存在せず，腺体上部から粘膜上皮にかけて散在しており，正常組織に比べG細胞は減数していた。

考察および診断：血中ガストリン濃度の低下（100 pg/ml以下），幽門部粘膜固有層における炎症性単核細胞浸潤と幽門腺の萎縮，さらにG細胞の減数により「ウシの慢性萎縮性第四胃炎」と診断された。本症例では胃潰瘍を併発しており，慢性胃炎とともに粘膜の機能障害をもたらしていたと推察された。