脂肪肉腫をもった老犬の肺に多発したLipid granuloma

東京農工大学農学部家畜病理学教室

第10回獣医病理学研修会標本 No.138

写真1　Alcian blue × 5



写真2　H－E × 100

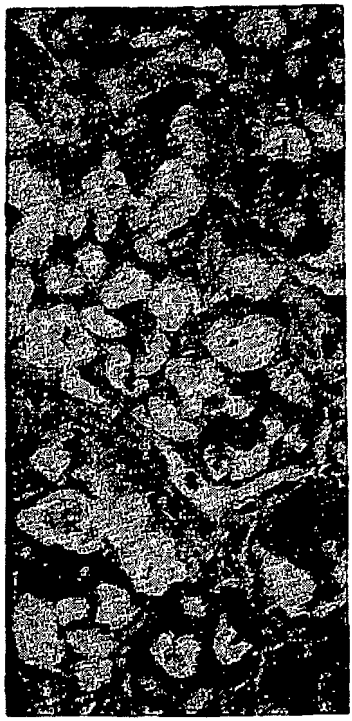

写真3　H－E × 200

材料は牡の中型老令犬であり，1年程前より頸にあった小腫瘤が，最近急に大きくなったとして本学家畜病院につれてこられた。摘出手術中に斃死したので剖検したところ，右側頸部に発生し崩壊しつつある1400 g もある脂肪肉腫や40匹も寄生するフィラリア症のほかに，各種の老犬性病変が認められた。

脂肪肉腫は転移が起りにくいと云われており，肺に多発している米粒～小豆大の小結節が注目された。それは殆どが肋膜下に位置し，ほぼ均一な大きさの嫩様球状脂肪性物質が，肺胞内を主とし一部間質に多量に集積しており，それぞれは大単核円形細胞に包埋されているものである。その脂肪性物質は，パラフィン切片についてはSudan IIIに良染する他は殆ど嫌色性であるがAlcian blueやLuxol fast blueには例外的に好染する。凍結切片ではSmith Dietrich法や岡本等の硫酸一酢酸法が陽性であり，又偏光顕微鏡下では著明な複屈折性が認められた。

以上の所見に加えて，肺病変を10ヶ所ばかり鏡検したところ，そのうちの1ヶは，巨細胞の反応があり一部石灰変性を有するコレステリン沈着性肉芽腫であった。又一般肺病変の脂肪性集積物のなかにも，コレステリン結晶折出による裂隙があるものが散見されるので，これはやはり脂肪肉腫の転移病変ではなく，吾々が時々老犬や老猫の肺に経験するコレステリン肉芽腫の前段階にあたる病変であり，老犬の血中コレステリン－リポイド増加症の組織学的表現であろうと考えた。人類のそれが動脈のAtheromaとして表現されるのに対比すべき病変なのであろうか。

組織学的診断：肺における初期のLipid granuloma。