犬の甲状腺癌

東大農学部家畜病理学教室出題
第10回獣医病理学研修会標本 No.152

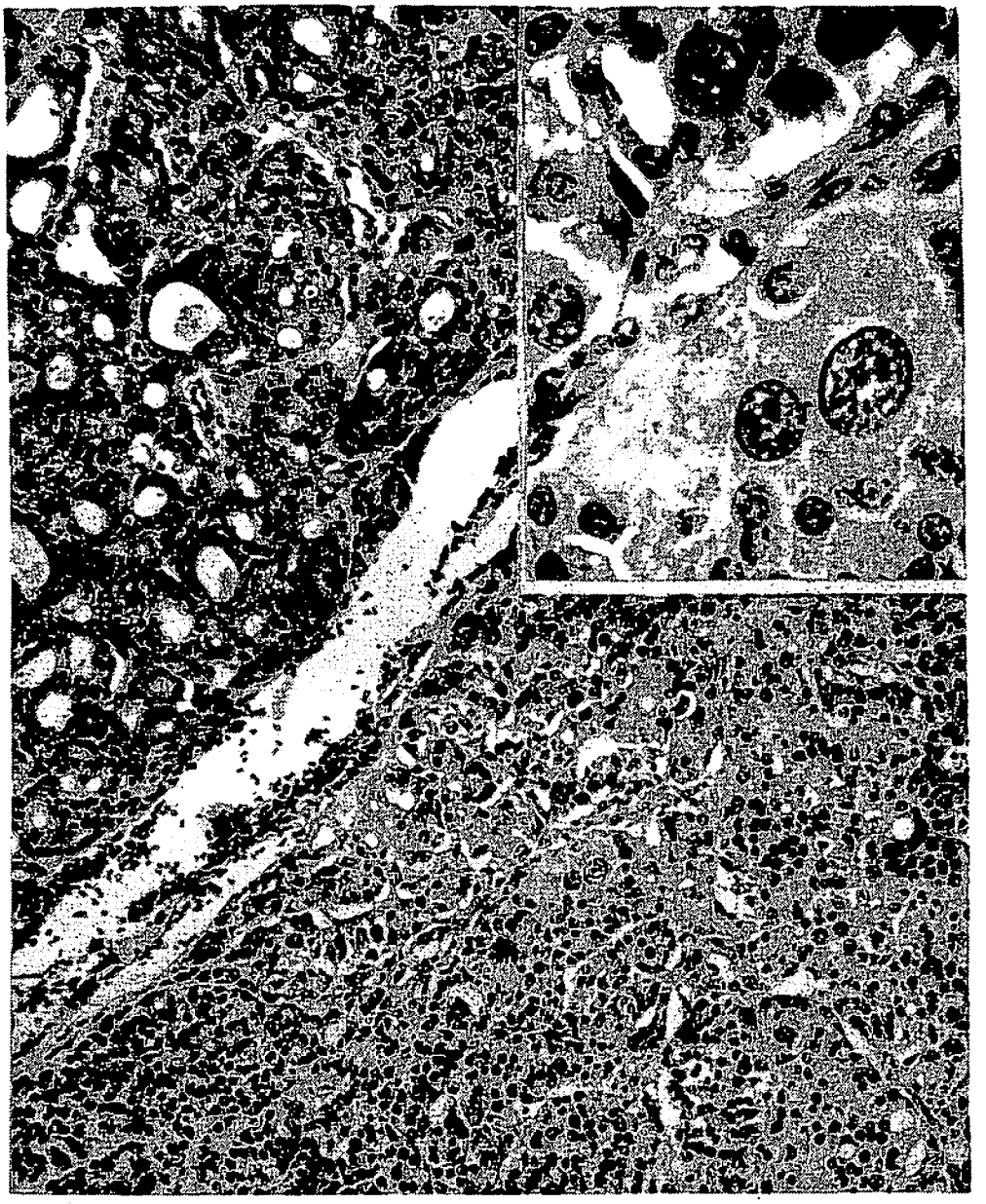

甲状腺癌はヨード欠乏地帯に多く，動物にも多いことが知られている。提出標本は，両親共に国産のコッカースパニエル（♂，10才）の右側の甲状腺である。

右房室弁の valvular endocardiosis による閉鎖不全があり，多量の胸水及び腹水が認められた。肝の線維化と陳旧な間質性腎炎がある。その他に，両眼の角膜の白濁及びメラニンの沈着がみられた。

甲状腺の肉眼的所見：右側は球状（径 2.5 cm）に腫大し，切断に際し抵抗があった。割面では，暗赤色部と淡褐色部とが混在する。左側は萎縮していた。

甲状腺の組織学的所見：可成りよく分化した小型の腺胞が密集した部分が多い。（写真右上 ×100）。一部に未分化な腺胞を形成せず多形性を示す上皮細胞群が密集した部分があり（写真左下），この部分では細胞の大きさが不揃いで，巨大な細胞や核分割像も認められる。（右下挿入写真 ×400）更に，同様な上皮細胞群が，被膜や結合織中に浸潤したり，血管腔内に内皮細胞をかぶって突出した部分もある。

腺胞内への出血とヘモジデリンの沈着もみられ，ヘモジデリンは腺胞上皮内にも取込まれている。また，各所に石灰沈着が認められ，その一部には骨化生と思われる部分がある。尚，左側の甲状腺にはわずかな萎縮がみられる程度である。

甲状腺癌の構造が，症例によってよく分化したものから単純癌に到るまで様々であるばかりでなく，同一腫瘤でも部位によって，よく分化した部分と未分化な部分が混在することは，我々の例にみられる如く，普通のごとのようである。