# 巨細胞の出現を伴なった多形性細網細胞肉腫

山口大学農学部家畜病理学教室出題

第11回獣医病理学研修会標本No.164

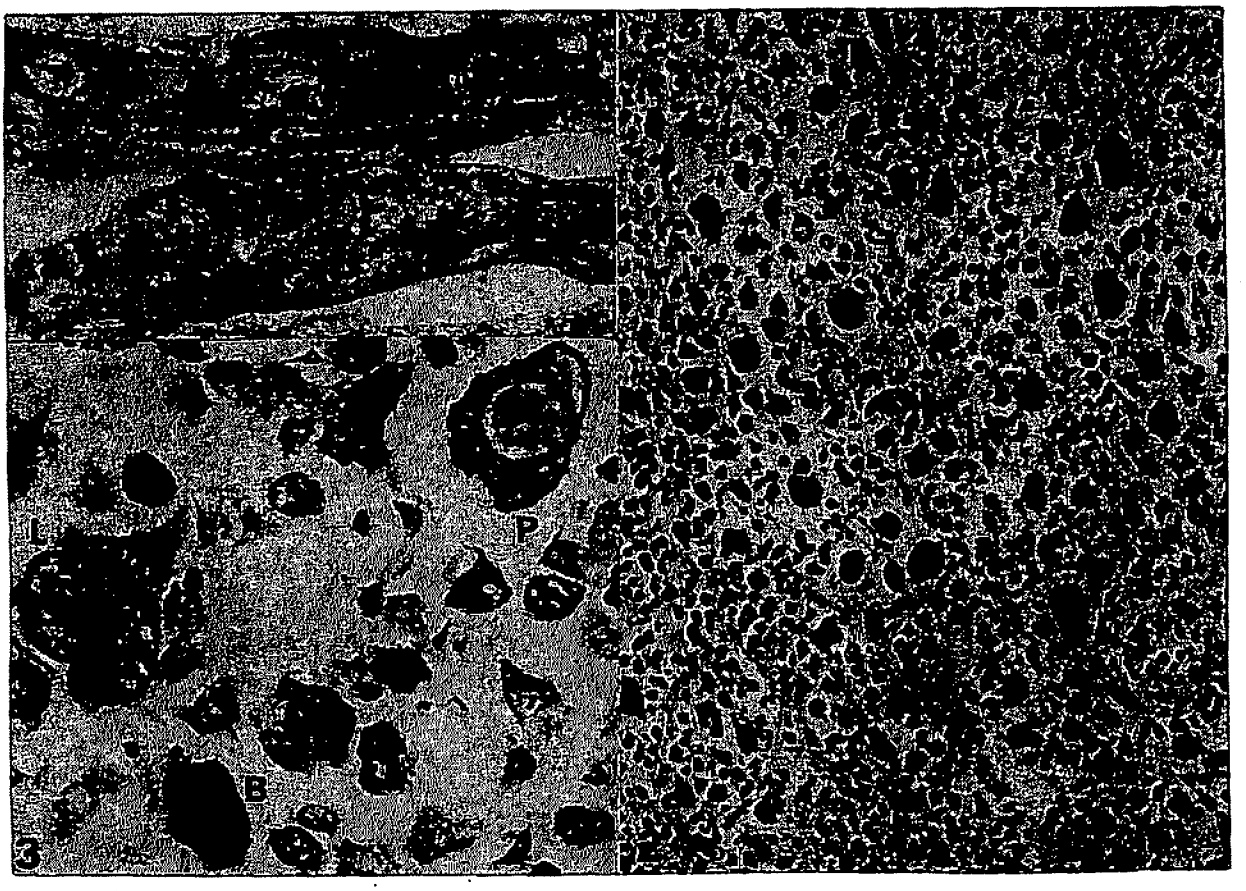


患畜は9年3ヶ月令，牝の English Setter である。食欲不振と下痢を主訴として本学家畜病院に上診。初診時，体温39.1℃，著明な貧血（Ht15%）と軽い黄疸をみとめ，血便排泄。m鬲陽性。数日間対症療法を継続したが症状は好転せず。腹腔内に径5cm大の腫瘤を触知したが診断未確定のまゝ斃死，翌日剖検を依頼された。

**肉眼所見**：肝には数個の灰白乃至灰褐色，限界明瞭な指頭大～鳩卵大の腫瘤がみられた。十二指腸から空腸にかけて漿膜面に隆起する小指頭大灰白色の充実せる腫瘤が多発，内腔にも腫瘤の存在を触知する。ことに空腸上部には鶏卵大表面顆粒状の腫瘤2個が密着して存在する。腸管を開くと腫瘤の粘膜面は噴火口状潰瘍を呈し，その表面は仮性メラノーシスのため黒褐色に変色する（写真1）。腸間膜根部リンパ節は小児拳大に腫大充実する。腎は左右とも皮質表面に灰白色半透明大豆大の結節性病巣が散在し，割面を作ると深部にまで及んでいる。胸腔内リンパ節の腫大も著明，胸壁肋膜面に数個の転移巣がみられた。

**組織学的所見**：腸間膜根部および胸腔内の腫大したリンパ節を初め，肝，腸管などに発生した腫瘤の組織像はいずれも，多数の核分割像を含む単核細胞と多核巨細胞の2種類の細胞から成る腫瘍性の構造を示している（写真2）。単核細胞の細胞質は比較的少なく，輪郭は円形乃至楕円形あるいは突起を有するものもある。核は大型で淡明，円形あるいは楕円形で好酸性の核小体の明瞭なものが多い。多核巨細胞の大きさは様々で，その核は2～数個のものが多いがなかにはそれ以上のものもみられ，配列も多様性を示す(写真3)。核は分葉するもの(L)や奇妙に濃染するもの(B)などもみられるが，大部分のものは単核細胞のそれに類似している。巨細胞には貪食能がある（P）。

以上の所見から本腫瘍はリンパ系組織に原発したもので，肝，腎，胸壁の病巣は転移と考えられる。リンパ組織原発で巨細胞が出現する腫瘍性変化として，ヒトの場合ならば常識的にHodgkin氏病が考えられる。しかしながらこの症例では，典型的なHodgkin氏病にみられる好酸球浸潤，リンパ球増殖，線維化などの所見に乏しい上に，出現している巨細胞もsternberg-Reed型細胞とするにはあまりにも異型的すぎると考え，巨細胞の出現を伴なった多型細網細胞肉腫と診断した。