馬の基節骨近位端における骨内線維化病巣

競走馬保健研究所研究四課（病理）出題　第12回獣医病理学研修会標本 No.170

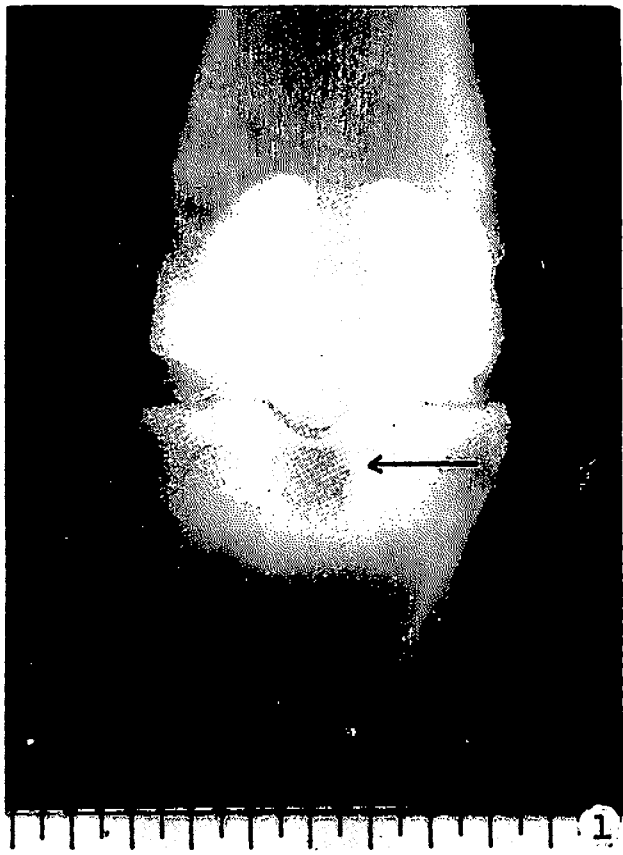

症例並びに主要臨床像：ハンター種騸馬，青毛，ニュージーランド産，昭和30年生(16歳)，東京都内繋養。8歳時（昭和38年），生産地より輸入。輸入時，第1指関節部を中心に右前肢下部に熱感。10歳時，右前肢に重度の跛行出現，左前肢も疼痛を呈した。治療として副腎皮質ホルモン製剤投与を行なっていたが，13歳時，両前肢の第1指関節部は化膿性となり，右側患部は自潰するに至った。L線撮影により骨膜に贅骨の新生があり，慢性両側性第1指関節炎と診断された。同年（昭和43年）11月，軽い運動の後，跛行を呈することが多いため，両側患部のL線撮影を行った。それによって，相変らず慢性関節炎状態であることと，両側基節骨近位端海線質に径2cm大の明瞭な球状陰影（Subchondral Bone Cyst）を持っていることが判った（写真1の矢印）。以後，軽い運動を課していたが，2回の血液検査により，伝貧陽性と診断され，昭和46年5月27日，殺処分。

肉眼像：(1)両側第1指関節部一関節包は軽度の肉芽組織増殖，小豆大～大豆大の新生贅骨包埋。滑膜絨毛は汚穢淡赤褐色調，時折米粒大の増殖。関節軟骨面粗糙。(2)両側基節骨近位端海綿質一縦溝直下3～4mmの海綿質内に，L線で指摘された球状陰影に一致して，1.9×2.1cm大のほぼ球状灰白色結合織塊が存在。結合織はやや硬く，密実に交錯する線維によって大部分占められ，内部に漿液を容れる粟粒大嚢胞数個包埋。この骨内結合織塊は一本の細い結合織性組識で基節骨掌側の骨膜と連絡。

組織像：関節軟骨下海綿質に互に連絡する上下2つの広範な線維性結合織増殖巣形成(写真2)。巣内には既存の骨組織片の存在稀で，破骨細胞性吸収を受けている。巣内結合織は幼若或は成熟線維細胞，線維成分および水腫性に疎鬆化或は膨化した結合織部分などからなる。巣内小血管の壁は水腫性に疎鬆化。巣部分により線維性骨組織或は骨様組織の形成を，巣周辺の既存骨組織の周囲には骨様組織像の添加や破骨細胞の配列を見る。巣結合織内に大小の嚢胞(空隙)数個形成(写真2)。嚢胞の内張上皮はなく，嚢胞内には，主として原線維状の物質を多少含有。嚢胞周囲は水腫性に疎鬆化或は膨化。関節軟骨に近い方の病巣において，軟骨或は骨組織は時折変性，壊死，融解の像もあり。関節軟骨において，原形質内に好酸性微細顆粒或は桿状物質を時折見出す。骨内病巣に連絡する骨膜からの細い結合織(肉眼で確認された)は比較的太めの動脈を含む。その動脈の内膜は著明な硝子様膨化或は硬化。第1指関節部走行の動脈にも同様変化あり。中手動脈にも内膜肥厚あり。第1指関節部やや上方の神経束には比較的古い明らかな実質の脱落巣あり。

組織学的診断：関節軟骨下骨内における嚢胞形成を伴う限局性線維化（病理発生的に，この病巣は骨組織の広範な壊死に後続して出来たものであろうと想像される）。