牛の好酸球性筋炎

鹿児島大学農学部家畜病理学教室出題　第12回獣医病理研修会標本 No.173

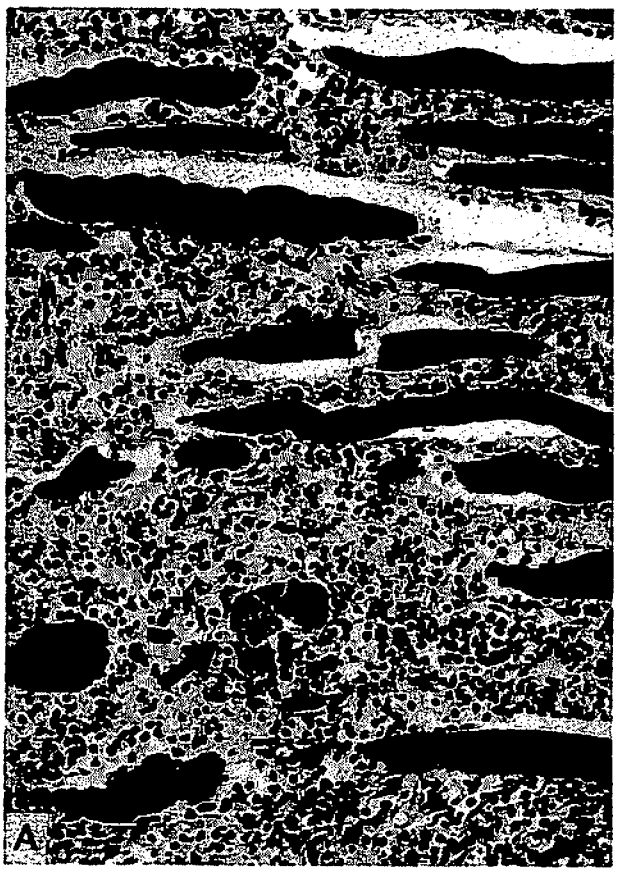

病例：昭和46年9月宮崎県都城市の牛せり市にて購入された黒毛和牛で，直ちに鹿児島県隼人と場でと殺解体された。産地については不明で，年令は約5才と推定された。と場における健康検査では稍々削痩以外，特に異状は認められなかった。

肉眼的所見：

剝皮するに諸筋肉の表面には灰白色の斑紋がいたるところにみられ，該部の硬さは正常筋肉と余り変らず，灰白色斑は割面も又同様で深部迄及び，殊に背最長筋，胸筋，棘上，棘下筋，臀筋，大腿筋等筋肉の豊富なところでは表面，割面共に顕著である。筋肉以外の内臓諸臓器には特に異状は認められない。筋肉特有の疾病と見做され，食肉としては不適格として筋肉は全廃棄された。

組織学的所見：

写真Aは筋肉病変部のH－E染色弱拡大であるが，筋線維消失し，細胞の浸潤顕著である。浸潤細胞は殆んど好酸球で，一核の幼若好酸球も多数含まれている。少数ではあるが線維芽細胞も認められる。残存筋線維には横紋明瞭なものも多い。筋線維の壊死したところに，巨大細胞(矢印)が出現し掃除にあたっている。写真Bはビルショウスキー染色であるが，網状にかなりの格子状線維の増殖が認められる。網眼の中に点状にみえるのは殆んど好酸球である。その他多数の切片中に時々筋肉内にヘマトキシンに染まる住肉胞子虫が認められるが，病変部に多いとは限らないので，原因的意義は不明である。ところどころの小動脈の内膜の増殖，膨化が認められ，好酸球の顕著な浸潤と併せてアレルギー病変であることは判るが，原因については不明と言わざるをえない。これを要するに本病は筋肉特有の疾病で筋肉の変性，壊死，好酸球浸潤，肉芽組織の増殖を特徴とする疾病で，組織学的に好酸球性筋炎と診断されよう。