ウシの横紋筋肉腫

北大獣医学部比較病理学教室出題　第12回獣医病理学研修会標本 No.180

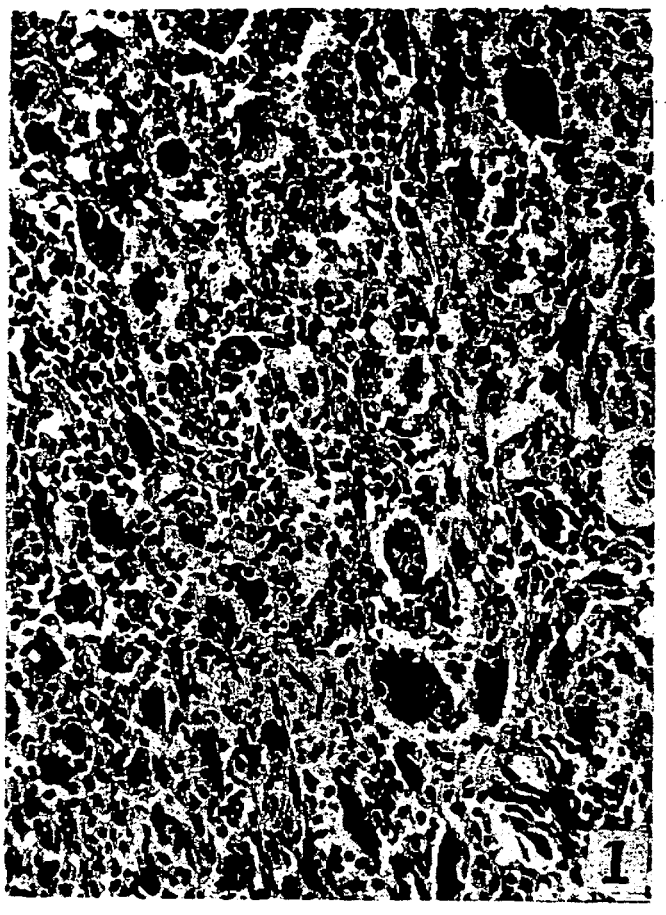

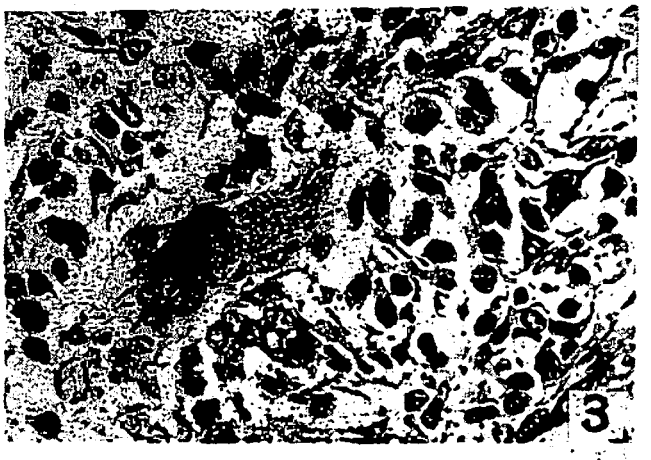

動物：ウシ，ホルスタイン種，牝，黒白，札幌市北区新川にて飼育。

臨床的事項：3／Ⅰ '71　初診，数日前より暴れたためか左後肢が跛行。飛節内側部腫脹し，負重するも屈曲せず。体温は16／Ⅰ迄39.4°～40.8℃を上下した。左大腿部内側の腫脹は硬結し，膝関節の腫大を伴った。19／Ⅰ一旦38.7℃に下熱，20／Ⅰ再び39.0℃となり，漸次体温は上昇し，起立不能，25／Ⅰ42.0℃に達し，以後急激に下降し，予後不良で1／Ⅱ殺処分された。

肉眼的所見：左内転筋一米粒大ないし大豆大にいたる白色調肉腫様病巣が密発。これら病巣はしばしば癒合し，中心部壊死性。一般に病巣は結節性で，弾力性に富み硬度はむしろ軟。割面では高度に膨隆し，筋組織は全体的に弾力性あるも硬い。一部小児手拳面大の壊死部が見られた。膝関節周囲の諸筋もほゞ同様な病変性状を示していた。

病理組織所見：腫瘍組織は一般に周囲と限界明瞭であるが，ところによりやゝ不鮮明に境され，筋組織との移行を思わせた。腫瘍構成細胞は極めて多形性で，細胞は主として大小の紡錘形細胞よりなり，これに形，大きさ極めて不整形な巨細胞，帯状ないしリボン状細胞，プルキンイエ細胞を思わせる大型細胞ならびに大小の円形細胞よりなっていた。巨細胞は一ないし数ヶの巨大核を持ち，クロマチンに富み，巨大核仁数ヶを容れていた。原形質はエオジンに好染し，大小の空胞を容れ，しばしば小形円形細胞多数を貪食し，一見多形細胞肉腫の病像を呈していた(fig. 1，H.－E.,×160)。帯状ないしリボン状細胞は細長で(fig. 2，H.－E.,×420)，原形質には縦に走る細線維や，極く稀に横紋をともなうものもあり，AZAN染色で筋細胞と類似した染色態度をとるものもあった。しかし一般には横紋を欠いていた。プルキンイエ細胞様のものは大型淡明核と巨大核仁を持ち，原形質淡染し，多数の微細ないし大型の空胞を容れていた。腫瘍組織中では筋細胞が孤立性に散見された（fig. 3，H.－E.,×420)。腫瘍細胞間隙では膠原線維が疎に交織していた。腫瘍組織の壊死巣では多数の筋細胞を思わせる変性大型細胞が散見され，かゝる細胞に好酸性核内封入体様物が指摘された。かゝる封入物は壊死巣以外ではむしろ好塩基性であった。筋組織を走行する動脈に，内膜肉芽腫を思わせる器質化腫瘍血栓が認められ，他の血管内に腫瘍細胞の集塊を容れているものが指摘された。

病理組織学的診断：未分化多形性横紋筋肉腫。