イヌの硬化性全脳炎

東京大学農学部家畜病理学教室　第13回獣医病理学研修会標本 No.184

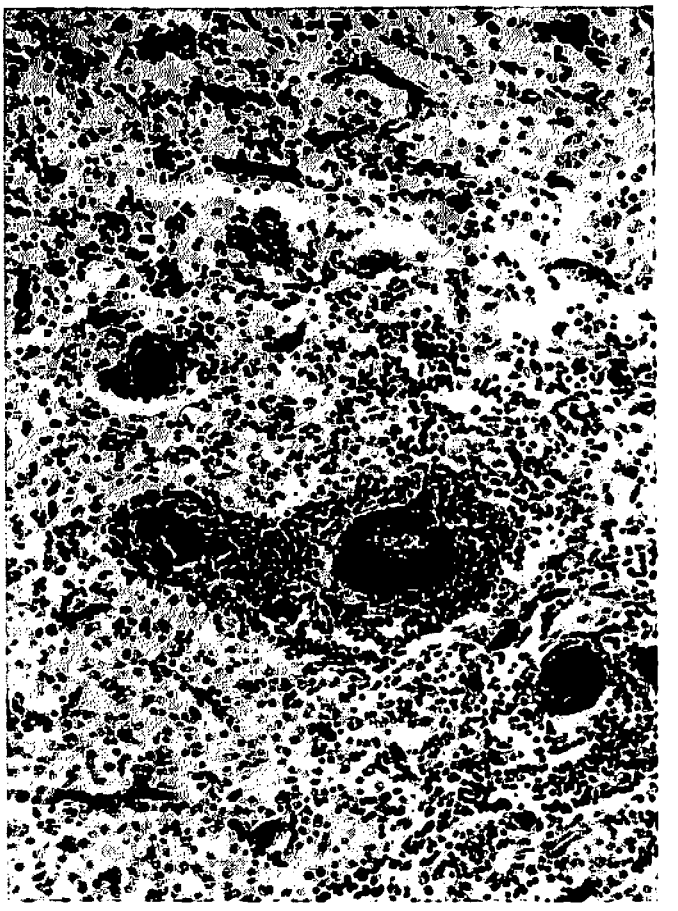

犬の大脳。ホルマリン固定，H－E染色，ポメラニアン，♂，2才6か月。

臨床事項：1972年の初めからときどき前肢の軽度の痙攣を繰り返し5月頃失明。初夏以降前肢の痙攣は激しくなって嘔吐も加わり，6月には歩様異常を呈し旋回運動をはじめた。その後視力はやゝ回復したが，9月の中旬頃から歩行困難，沈うつ状態となり，この間に食欲減退，難聴がみとめられ，10月26日最後の痙攣をおこして斃死，翌日剖検。

肉眼的所見：栄養不良で脱水状態がひどく，被毛は光沢・弾力を失っていた。右肺全葉の限局した無気肺部，両側副腎の腫大，十二指腸に6匹の犬回虫寄生をみとめたほか，胸・腹腔臓器に著変はみられなかった。開頭時，透明な液がかなり大量に流出，硬膜は所々で軟膜に癒着し，静脈および脳底動脈はど張して軟膜下全域にかなりの出血がみられた。脳室の拡張はみとめられなかったが，大脳皮質・髄質ともに桃色を呈し，梨状葉から嗅脳溝後部にかけて両側ともにやゝ硬度を増し黒ずんでいた。脊髄には肉眼的変化はみとめられなかった。

脳の組織学的所見：病変は大脳，間脳，中脳，橋および小脳全域におよび，大脳皮質でもっとも激しく，延髄でもっとも軽度であった。これらの部位の毛細血管腔は一様に拡張し，リンパ球を主とし少数のプラズマ細胞を含む囲管性細胞浸潤が著明であった。神経細胞にはNissl小体の消失，空胞化，泡沫状変性，萎縮および消失がみられ，エオジンに一様にそまり，輪廓と軸索の存在を辛じてとどめている膨化した神経細胞もみとめられた。脱髄の初期状態を示唆するＰＡＳ弱陽性の所見から完全なスポンジ状化まで各段階の脱髄像がみとめられた。これに比して神経線維はかなりよく残存していた。astrocyteの増殖がもっとも著明でび慢性にみとめられたが，ときに局所的集簇像もみられた。Cajal 金昇汞染色では，protoplasmic astrocyteに比べfibrillary astrocyteがはるかに多く，典型的なgliosisの像を呈していた。astrocyte以外のグリアの増殖もみられた。

大脳外套全領域において軟膜炎がみられ，その下部にはび慢性グリア増殖，囲管性細胞浸潤，水腫，軟化巣が存在し，Lipoid を含有した脂肪顆粒細胞多数をみとめた。

組織学的診断：比較的慢性の経過をとった硬化性全脳炎

写真右：囲管性細胞浸潤，gliosis およびリンパ球のび慢性浸潤

写真左：脱髄，gliosis および囲管性細胞浸潤