犬のジステンパー肺炎

北大獣医学部比較病理学教室出題　第13回獣医病理学研修会標本 No.191

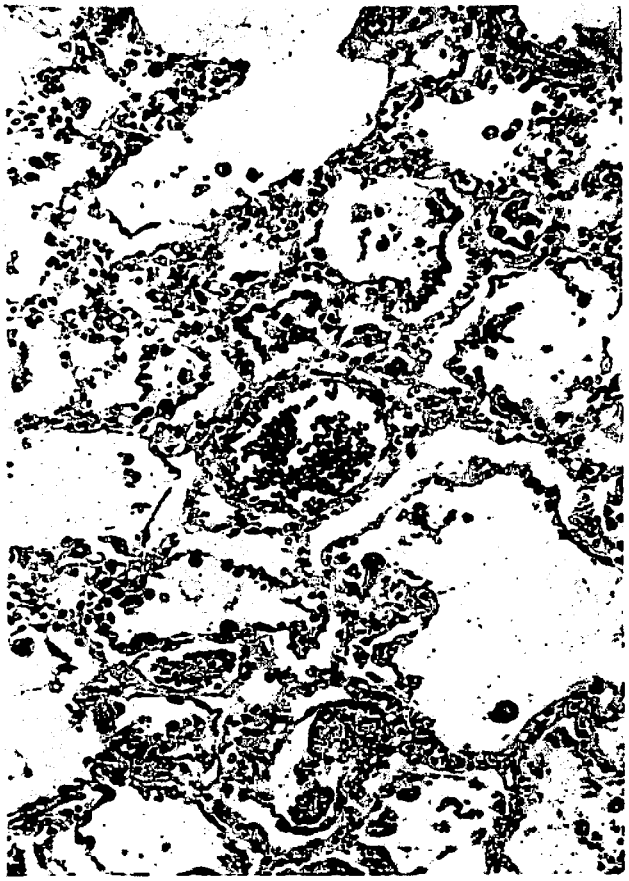

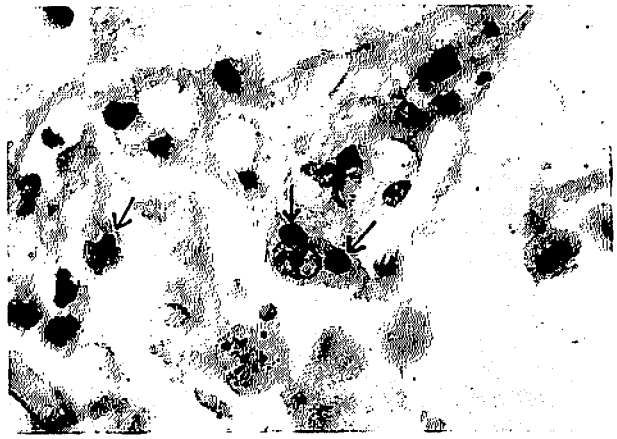

動物は1972年冬季に，強発咳を主徴として，経過8日で，斃死した7歳のダックスフント牝犬。同じ頃にこの犬を初発として多数の同様罹患犬が発生したと云う。脳症状を表わした犬もあったので，呼吸器型ジステンパーの流行かとも考えられたと云う。

肺の組織像は2つに大別させる。その1つは標本の略々全体に亙って見られる肺胞上皮細胞——乃至肺胞管上皮細胞——の動的活性化(dynamic activation)の像である(Fig.1;HE,×162)。もう1つは弱いカタール性気管支肺炎の像である。

1）肺胞別に程度の差はあるが，肺胞上皮細胞は腫大して，綺麗な内張りを示したり，多核巨細胞化を示したり，大喰細胞化したり，又肺胞腔内へ剝離したりしている；核変性も見られる。肺胞は腔内に屡々，濃淡様々な液状物質や，繊維素や，少数の好中球や，或は裸核を容れている。肺胞は屡々気腫性に拡張を示す。

肺胞上皮細胞は原形質内（Fig.2，矢印;HE,×670）並びに核内に好酸性封入体（ジステンパー封入体）を有する。原形質封入体は形，大きさ様々で，微細空胞を有するものもある。明瞭な原形質封入体は，標本全体を通して云えば，時折指摘される。核内封入体について云えば，明瞭なものは稀にしか指摘されない。

極く稀ではあるが，明瞭な好塩基性核内封入体(HCC封入体）も見出される（Fig.3，矢印;HE,×1,020）。

2）もう1つの主組織像であるカタール性気管支肺炎の像は弱いものである。滲出物は粘液一化膿性カタールのもの，並びに肺胞上皮由来泡沫細胞が主である。上述肺胞上皮細胞のdynamic activationの像と重複する。

3）その他：気管支周囲などに円形細胞（形質細胞）集簇。静脈性並びに毛細管性繊維素血栓形成。静脈内に裸核幾分目立つ。毛細管性充血並びに肺胞内溢血。

4）考察：肺胞上皮細胞のdynamic activationが肺病変の一次的な像であると思う。換言すれば，“Alveolarzellenpneumonie”とも称すべき像が根幹であると云える。

〔肝，脾，腎，心，肺，胃，腸，骨骼筋の各一片がフォルマリン液に浸漬されて送付されて来た。肺以外における組織所見の概要は，肝・脾のＲＥＳ活性化，脾濾胞萎縮，腎皮質における犬蛔虫第2期幼虫侵襲病巣，胃粘膜固有層の繊維化，等であった。〕

肺の組織学的診断は，（二次的）細菌感染病変の弱い——そしてＨＣＣ核封入体も見出される——ジステンパー肺炎である。