仔馬における心筋原発性横紋筋肉腫

帯広畜産大学家畜病理学教室　第13回獣医病理学研修会標本 No.198



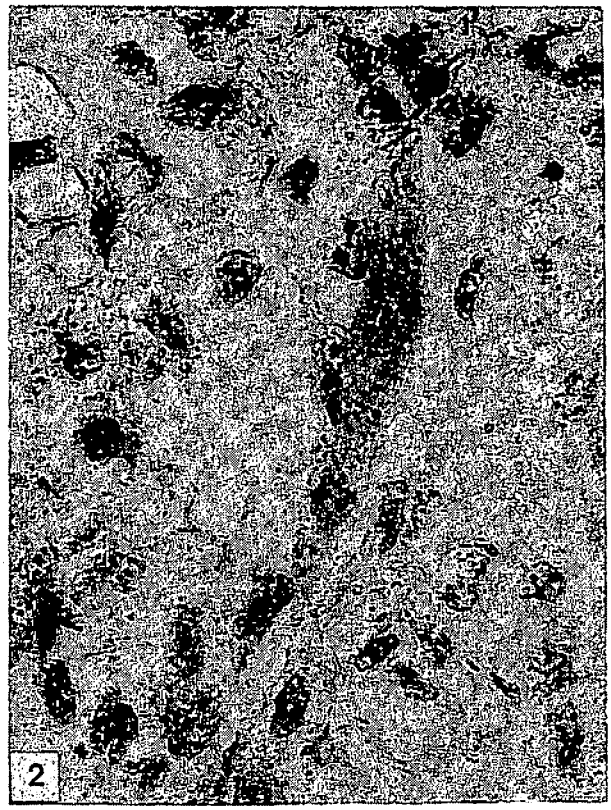

一般に心筋原発の腫瘍は人でも家畜においても稀とされている。たまたま帯広保健所川上技師が肺転移を伴った心腫瘍の材料を当教室に持参したので，獣医病理学研修会に提示して御参考に供した。

材料：仔馬の心，重半血，約5か月齢，牝。

臨床事項：1972年7月1日帯広屠場に搬入され，生体検査時に異常は認められず同日屠殺した。

肉眼的所見：屠殺解体後の所見では心および肺以外に病変を欠いていた。

心は左右心室の心外膜面に帯黄灰白色の小豆大～小指頭大の結節病巣が多発し，一部は心外膜下の心筋実質内に，一部は心外膜面に半球状ないし半楕球状に膨隆していた。これらの結節病巣は心底部，左冠状動脈下行枝に沿って多発する傾向を示していた。心内膜面にあっては，左室では小豆大～大豆大前後の前記同様の結節病巣が多発し，特に後乳頭筋部では拇指頭大の結節病巣が心室腔内に突出していた。右室でも同種病巣が多発するが，側壁乳頭筋の部では小豆大～大豆大の数個の結節病巣が心室腔面に隆起していた。また米粒大から大豆大の結節病巣が左右心室壁内，中隔にも散発していた。

肺は左肺切痕部の辺縁近くに1個，横隔葉中央部の肺胸膜下に1個，それぞれ径1.5cm前後の境界明瞭な結節病巣が認められた。

組織学的所見：心筋に多数認められた結節ならびに肺の結節病巣は，組織学的にほぼ同一性質を示していた。ルーペ拡大で見ると，心の病巣では心筋組織との間は明確に境されているわけではなく，それに対して肺病巣は鮮明に境されている。しかし，いずれもその境界部に繊維性組織の増殖は見られなかった。H－E標本で結節病巣を見ると，小円形ないし紡錘形の核を持ち原形質が余り目立たない細胞と，好酸性に染まる比較的豊富な原形質を持った類円形，オタマジャクシ状，紐状の形をとる細胞が主体を占めていた(Fig. 1)。好酸性に染まる原形質を持った細胞では横紋を示すものが散見された。アザン染色，鍍銀標本で見ると繊維性組織の強い増加はなく，単に粗い網構を示すにとどまっていた。

組織学的診断：心筋原発の横紋筋肉腫。Horn & Enterlineによる分類に従えば胎児性横紋筋肉腫と診断し得るものかと考えられる。

Fig. 1，H. E　×200　↑印は好酸性に染まる豊富な原形質を持つ類円形の細胞を示す。

Fig. 2，H. E　×1,000　紡錘形の比較的大型の細胞で，不明瞭ながら横紋を持つ。