牛の頸部腫瘍

帯広畜産大学家畜病理学教室出題・第15回獣医病理学研修会標本 No.220

1

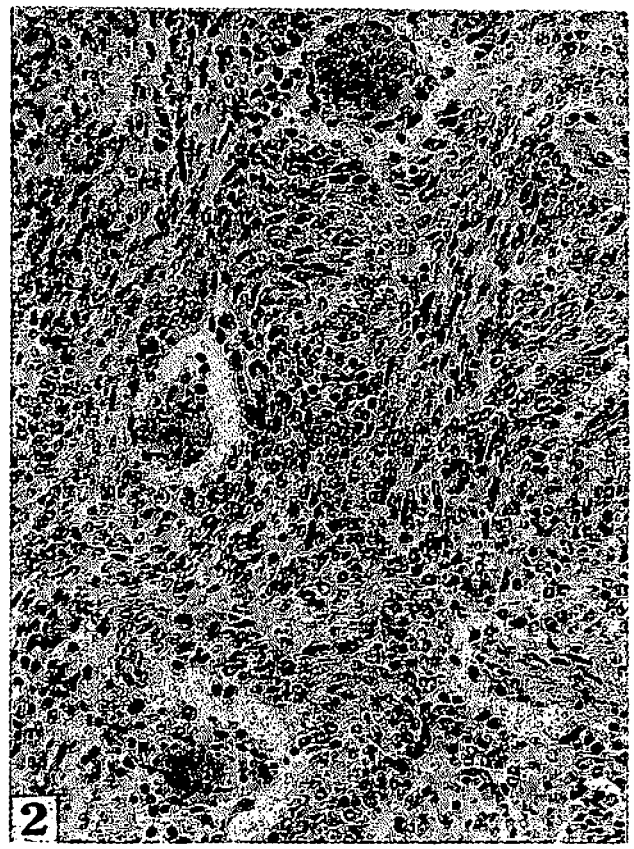

2

症例は12才７ヵ月のホルスタイン種牡牛で，上頸部に腫脹が認められたが他の牛に突かれたものと思われていた。また，その頃削痩が目立っていたので老齢廃用として昭和48年11月帯広屠場で屠殺された。その折，頸部腫脹部に腫瘤が発見され，その部分が当教室に送付されてきた。

肉眼所見：腫瘤は上頸部に小児頭大，中および下頸部に鶏卵大のものが各々１個認められた。上頸部の腫瘤の上部は舌下腺，耳下腺，顎下腺および甲状腺に接していたが，舌下腺その他の外分泌腺とは明らかに分離していた。甲状腺の位置および形はほぼ正常であったが，左葉後端と腫瘤との間には明らかな境がなく連続し，その部から急に大きな腫瘤となり，そして皮膚および周囲組織から容易に分離することができた。また，中および下頸部のものも，周囲組織から容易に分離し得た。

組織学的所見：提出標本において，まばらな基質の間に腫瘍細胞を満していたが，その中には濾胞あるいは腺組織の構造を示し，中にＰＡＳ陽性物質を容れているものもあり，空虚なものもあった(写真１)。また不完全な腺構造を作り，その一部の細胞は周囲に密にある腫瘍細胞と同性質を示すものもあった。一方，所によっては腺構造を作る傾向を示さず，やや細長い大型の核をもった細胞が柵状の配列をしている部分もあった(写真２)。その部の Azan, 鍍銀標本では細繊維の増数は認められなかった。

提出標本は上頸部腫瘍の中位の一部であるが，甲状腺移行部あるいは直下の標本を作ると，甲状腺組織と断定し得る組織から急に密実な腫瘍組織への移行を認めることができた。また，中および下頸部の腫瘍も提出標本と同性質のものであった。

送付材料だけで見た限りでは副甲状腺および上頸部のリンパ節は明瞭でなかったが，いずれにしても腫瘍は上頸部に限局し，組織学的に濾胞ないし腺構造も見られた。発生母組織として耳下腺その他の外分泌腺，甲状腺，副甲状腺が考えられたが，外分泌腺との関係は先に述べたが腫瘍と明らかに分離し，且つそれらの組織は正常構造を保っていた。副甲状腺も濾胞様の構造を作ると言われているが，甲状腺との連続，組織像の上から甲状腺原発の腫瘍と考えられる。診断名として甲状腺癌としたが，写真２のような組織像に興味を持った。

写真　１および２　Ｈ－Ｅ．×200