牛の胃のMucormycosis

麻布獣医科大学出題　第15回獣医病理学研修会標本 No.224

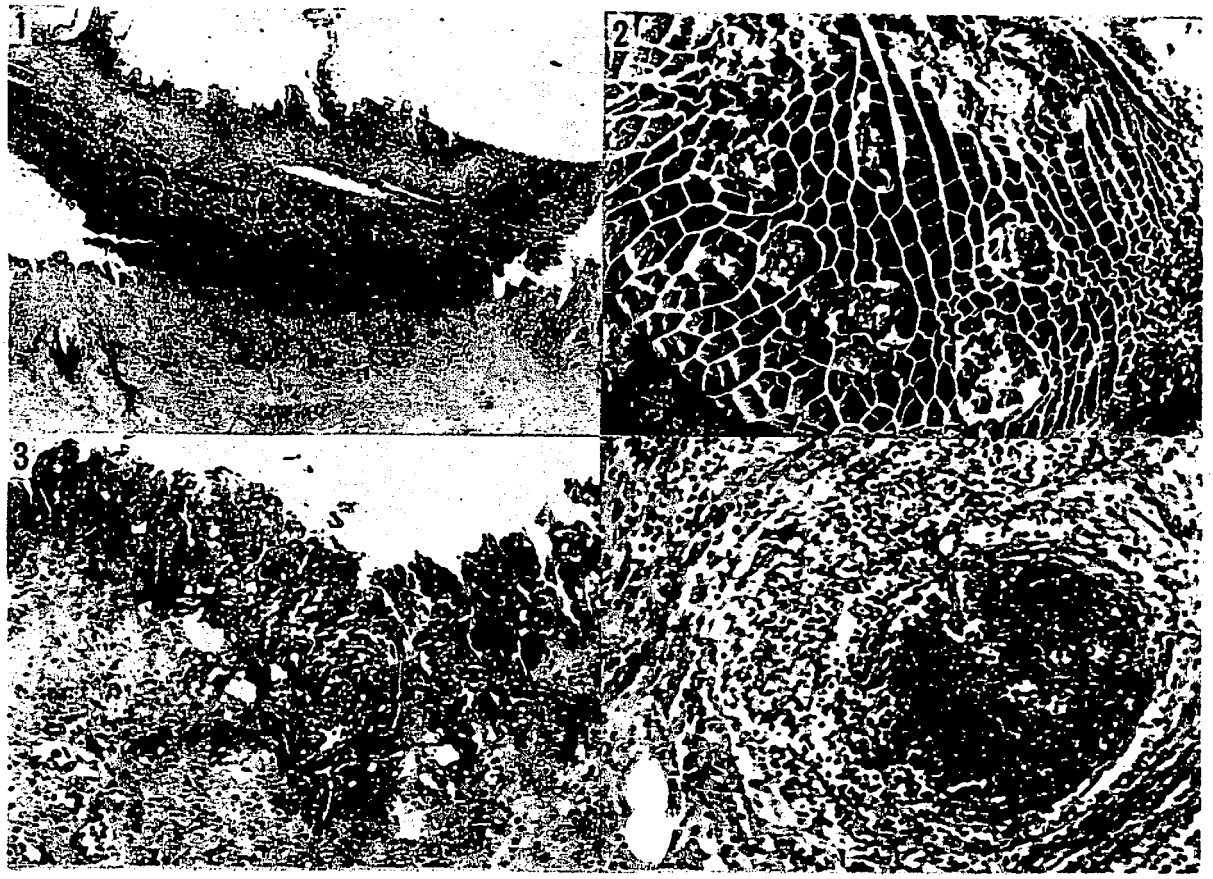

動物：牛，ホルスタイン種，牝，6才，450kg。産地：北海道。飼育地：神奈川県。

臨床的事項：1973年6月10日，妊娠末期ながら削痩目立ち，初診により肝蛭症と診断され駆虫剤投与。

同年7月2日，正常分娩。2日後，食欲不振，削痩著しく，リンゲル，強肝剤投与。11日，ケトン尿検出(卅)し，治療。14日，乳房炎併発，サルファ剤，抗生物質，3日間連続乳房内注入。症状悪化，予後不良として，7月19日，厚木市食肉センターにて廃用と殺。

肉眼的所見：第一胃：粘膜は退色し，径20～70mm，辺縁やゝ隆起，円～だ円形，充出血を伴う壊死巣～壊死粘膜が剝離・脱落・欠損を生じた潰瘍密発。

第二胃：径20～50mm（複数の蜂巣におよぶ）の第一胃とほゞ同様な病巣の密発，さらに双口吸虫多数寄生。

第三胃：径20～70mm，長円～不整形の壊死巣　ならびに葉の貫通病巣形成。

第三・四胃移行部：灰白色壊死巣形成。

上記の粘膜病変を有する胃壁は，高度の浮腫を呈す。

その他の病変：肝うっ血，肝の脂肪化，肝蛭寄生，胆嚢粘膜点状出血，脾やゝ腫大，肺気腫，心内膜下出血，乳房炎などを認める。

組織学的所見：注目された胃病変は，侵された粘膜部を中心として，菌糸を含む大小の肉芽腫形成，血栓形成（菌糸を含む），好中球，類上皮細胞，多核巨細胞の出現，出血，浮腫などを伴った潰瘍化の過程で，潰瘍底は各胃の筋層に達する。又肉芽腫は，外縦走筋深部に多く，第一胃においては，漿膜直下にも認められた。

菌糸の形態と分布：長さ100～150μ，巾10～20μで分枝し，辺縁に，こん棒体様構造を有するものと欠くものの二種類が，病巣の大半に混在したが，肉芽腫中では，むしろ，こん棒体様構造が目立った。

菌糸を含む血栓形成は，いずれの部位でも高頻度で，第三胃では，動脈壁への菌糸の侵入像も認められた。

その他の変化：胃壁リンパ節の洞カタール，脾の骨髄様化生，胆嚢壁の出血　及び血栓形成などであったが，胃以外には菌糸は認めなかった。(肺，乳房は検索されず)。

培養所見：第一，第二，第三胃病変部　及び第一胃内容物より，Mucor pusillus及びRhizopus microsporusと見做されたMucoraceaeが分離された。

組織学的診断：以上の所見から，原発か否かは別として，「牛の胃のMucormycosis」と診断した。

写真説明　① 第一胃，剝離寸前の壊死片（約5倍，H＆E）。② 第二胃，粘膜面の小児掌大の壊死巣～潰瘍。③ 第三胃，壊死粘膜にみられる多数の菌糸(×125，H＆E）。④ 第一胃，潰瘍底深部の菌糸を含む血栓形成（×125，H＆E）。