犬の稀突起膠細胞腫

大阪府立大学農学部家畜病理学教室出題　第15回獣医病理学研修会標本 No.230

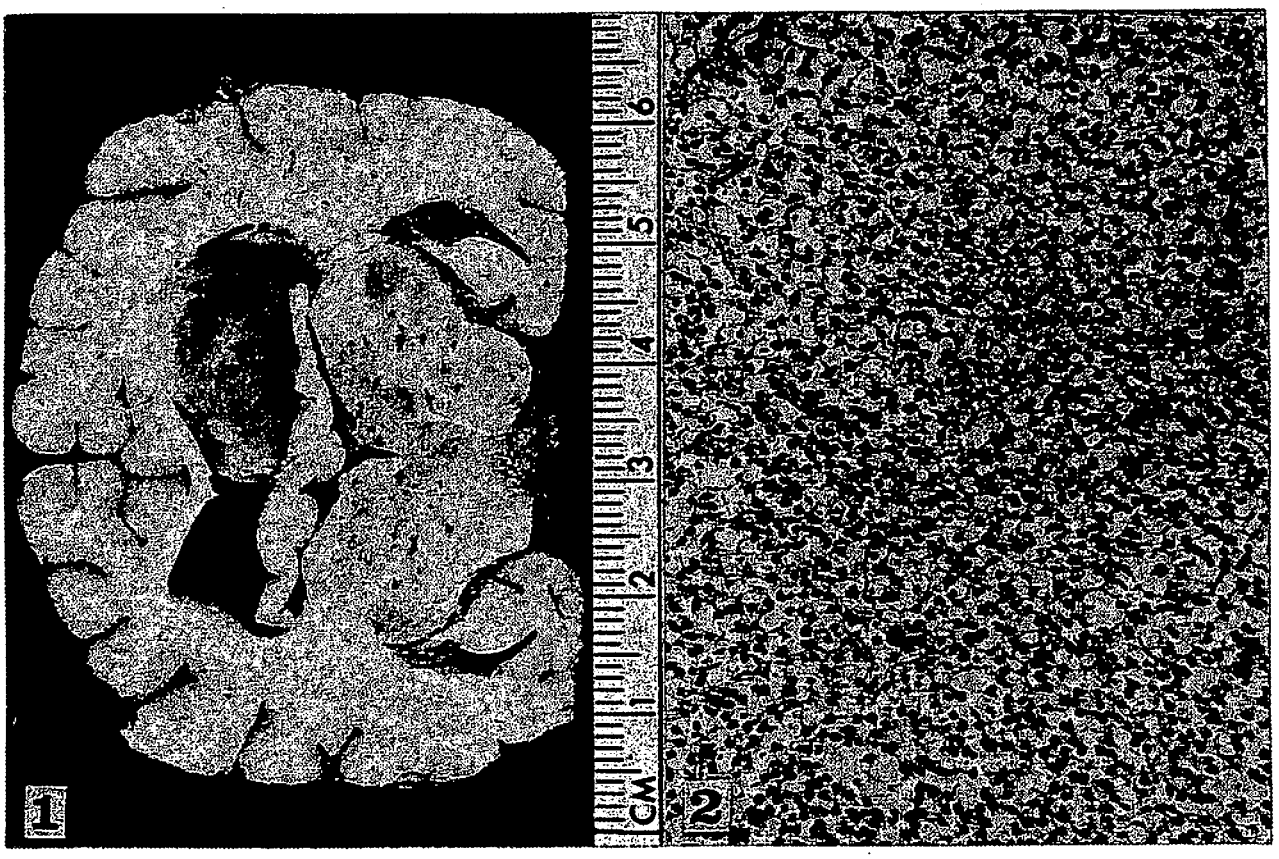

臨床的事項：畜主によれば，本例は種牡犬（ブルドッグ，５年10ヵ月令，20kg）で，日常の健康管理には最大の注意を払い，機会あるごとに健康診断を受けさせて来たが，元来元気旺盛で，全く異状を認めなかった。ところが，昭和46年10月頃(死亡の約２ヵ月前)より軟便を排泄し，削痩が目立つようになった。10月30日早朝，突発的にけいれん発作を起こしたので，直ちに上診したという。初診の際，外見的には何ら異状を認めなかったが，念のため入院させて病状の観察を継続することにした。しかしながら，上述のようなけいれん発作の再発は認められなかった。整腸剤の投与を続けたところ，便の状態もよくなったので退院させた。入院時の臨床検査成績は次の通りである。尿所見：蛋白(+)，糖(−)，pH 7.0，潜血反応(−)。検便所見：寄生虫卵(−)。血液所見：ヘマトクリット値53.5%。肝機能：グロス反応(+)。腎機能：ＢＵＮ 10mg／dl以下。その後，小康状態を保っていたが，12月３日朝，元気喪失，流涎などの症状を示したので，同日午後再度上診した。その際，患犬は伏臥したままの状態で，頸部の強直と疼痛が著しく，頭部及び前肢の触診を極度にきらい，触診すると悲鳴をあげる。多量の流涎も認めた。筋リウマチを疑って対症療法を試みたが，病状は日々増悪の一途をたどり，翌12月４日に起立不能に陥り，12月７日ついに死亡した。

主要病理解剖学的所見：（１)腫瘍塊の主要占座部位は右の後頭葉と側脳室である。すなわち，右後頭葉の白質部が腫瘍化し，さらに右側脳室の後角部付近から同室内に腫瘍塊(小指頭大)として侵入し，右側脳室を埋めて発育している(写真１)。腫瘍組織は淡赤灰白色で柔かく，半透明ゼラチン状の感を呈する。終脳中隔は消失し，左右側脳室は拡張する。（２)高度の削痩。

病理組織学的所見：腫瘍細胞の核は小円形でクロマチンに富み，細胞質は泡沫空明状である。同細胞の配列は比較的密で，敷石状に並ぶため，腫瘍組織は明瞭な蜂窩状構造を呈する(写真２)。本所見は稀突起膠細胞腫 oligodendroglioma の定型的組織像とみなされている。