犬の慢性骨髄性白血病

宮崎大学家畜病理学教室出題　第16回獣医病理学研修会標本 No.244

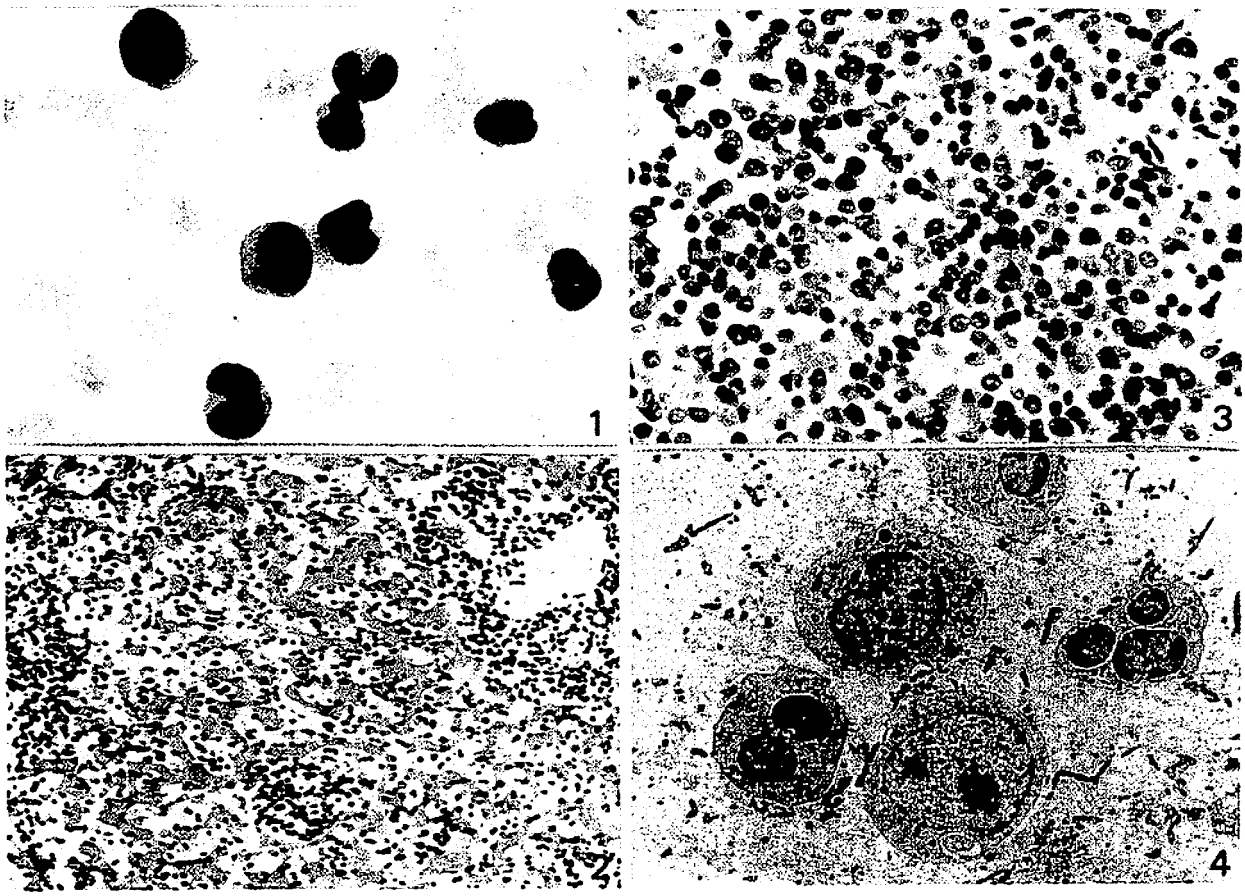

動物：土佐犬，雄，10ヵ月令。

臨床所見：来院20日位前より左下顎リンパ節の腫脹が目立ち，数日前より右下顎リンパ節も腫脹し始め，元気消失，食欲廃絶し来院する。家畜病院の検査では可視粘膜貧血し，口腔粘膜に点状出血を認め，右下腿部皮下に著明な浮腫と内出血を認めた。血液検査の結果は，赤血球413～328万/㎣，Ht値23～26%，白血球数140,150～162,000/㎣，白血球百分比は骨髄芽球2.0～4.5%，前骨髄球2.0～4.5%，骨髄球2.0～4.5%，後骨髄球9.0～15.0%，杆状核白血球22.5～31.5%，分葉核白血球32.5～36.5%，リンパ球4.0～11.0%，単球8.0～9.0%，好酸球0～0.5%，であった(Fig 1)。血液塗抹標本はペルオキシダーゼ反応がほどこされ，一部の円型核細胞を除いてほとんどの白血球が陽性であった。下顎リンパ節を生検し細菌検索を行ったが原因となるべき菌は検出されなかった。

剖検所見：生検1日後患犬は斃死し，剖検された。リンパ節は上記以外に大腿，腎，浅頚および縦隔膜リンパ節が直径5～7㎝に腫大していた。後肢腫脹部は大腿リンパ節が膿壊し，その周囲は皮下や筋間に広汎な出血と浮腫を認めた。脾臓は通常の2～3倍に腫大し，割面は髄様で，肝臓も退色腫大していた。腎臓は皮質に米粒大の白斑と出血が散在し，骨髄は淡桃色で膿様髄の観を呈した。

組織所見：リンパ節は出血，壊死し，種々の分化段階を示す好中球性腫瘍細胞が高度に浸潤し，濾胞は萎縮・消失する。脾臓は腫瘍細胞の浸潤による赤髄の増生と，濾胞の萎縮・消失を認めた。肝臓は小葉間結合織，中心静脈周囲あるいは小葉内に巣状に腫瘍細胞の浸潤をみた(Fig 2)。腎臓では間質に巣状の腫瘍細胞浸潤があり，腎盂粘膜下にも同様の浸潤を出血を伴って認めた。大腿骨髄は大部分が細胞成分に富み，その主成分は中好性顆粒球で，赤血球造血像や巨核球の発育は抑制されていた(Fig 3)。その他副腎，腸壁および後肢筋間に腫瘍性病変を見た。

電子顕微鏡所見：末梢血中には分化に応じて種々の割合で，電子密度の高いB顆粒と電子密度の低いA顆粒を持った顆粒球を認めた（Fig 4）。

診断：以上述べた血液ならびに組織学的変化より本例を慢性骨髄性白血病と診断する。犬の骨髄性白血病は希な疾患で，血液学的変化として白血球数が著明に増加し，末梢血中に幼若な骨髄球が出現するが，その幼若球のタイプにより急性と慢性に別ける。本例は種々の分化段階を示す幼若球が出現していることより慢性型と言える。貧血および血小板減少も本症に特徴的な症状で，骨髄において顆粒球の増殖が，赤血球造血や巨核球の発育を抑圧するためであろうと考えられている。本例も貧血しており，口腔粘膜，後肢皮下および腎に出血を認めたことは血小板も減少していたことを暗示する。