犬糸状虫仔虫による剝離性肺炎

麻布獣医科大学家畜病理学教室出題　第16回獣医病理学研修会標本 No.249

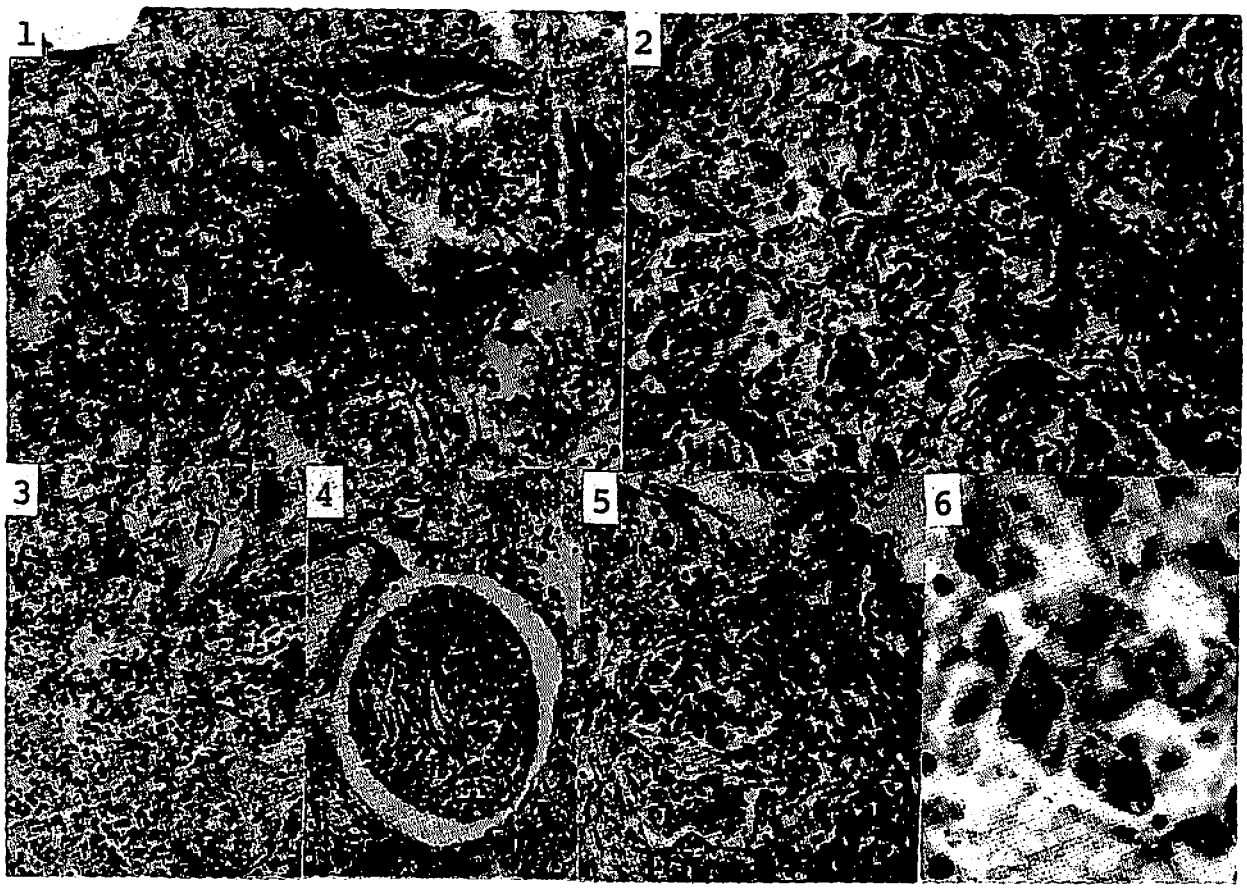

動物：犬(雑種)，♂，5才，淡褐毛，体重8kg，

臨床的事項：犬糸状虫症の大静脈症候群の多発地域である横浜市郊外で飼育され，1年程前から犬糸状虫症によると思われる咳嗽があったが，放置されていた，

急に食欲減退，呼吸困難，歩様蹌踉となり，約2週間後斃死。剖検時尿所見はpH6.0，潜血(卌)，蛋白(卄)，ウロビリノーゲン(十)，ビリルビン(卄)。

剖検所見：肺水腫が目立ち，特に右肺に著しく，色調から肉眼的にようやく区別出来る結節性病巣多発。右心系には，犬糸状虫81匹(♂33，♀48)寄生，右心房内に約半数の虫体が見出され，残余は右心室～肺動脈内に分布。

三尖弁浮腫，肺動脈拡張並びに内膜肥厚高度。肺動脈栓塞性病変は，比較的軽度。その他，肝，腎のうっ血，少量の胸水，腹水の貯溜，小腸，胸腺等の点状出血。

組織学的所見：高度の肺水腫を背景に，ミクロフィラリア(以下mfと略)の肺胞内游出と巣状剝離性肺炎像が目立つ。mfは，水腫液中に多数認められ，とくに肺炎像を示す部分に多く，剝離上皮，肺胞マクロファージなどと共に肺胞内に充満し，気管支腔内にもほぼ同程度に見出された。肺胞壁の線維化，小円形細胞浸潤も広範囲にみとめられ，肺炎病巣の1部は，好中球浸潤し，化膿性に転じており，拡張した静脈や肺胞壁の毛細血管には，mf集塊やmfを貪食する大食細胞反応がみられることが多く，とくにmfに対する大食細胞の反応は結節性に出現し，周囲肺胞内の反応と連続するかに見受けられた。

(写真説明)　1）mf游出を伴う肺水腫と小円形細胞浸潤(×125)，　2）肺胞壁の線維化とおびただしいmf游出を伴う剝離性肺炎(×125)，3）肺炎病巣の1部：化膿性に転じた部分（×125），4）拡張した小静脈内のmf集塊(×125)，　5）血管を中心とする結節性病巣（×125），6）5）の拡大，マクロファージによるmf貪食(×500)，いずれもH&E染色。