豚の肝臓における結節性増生

酪農学園大学獣医学科家畜病理学教室出題　第17回獣医病理学研修会標本No.271

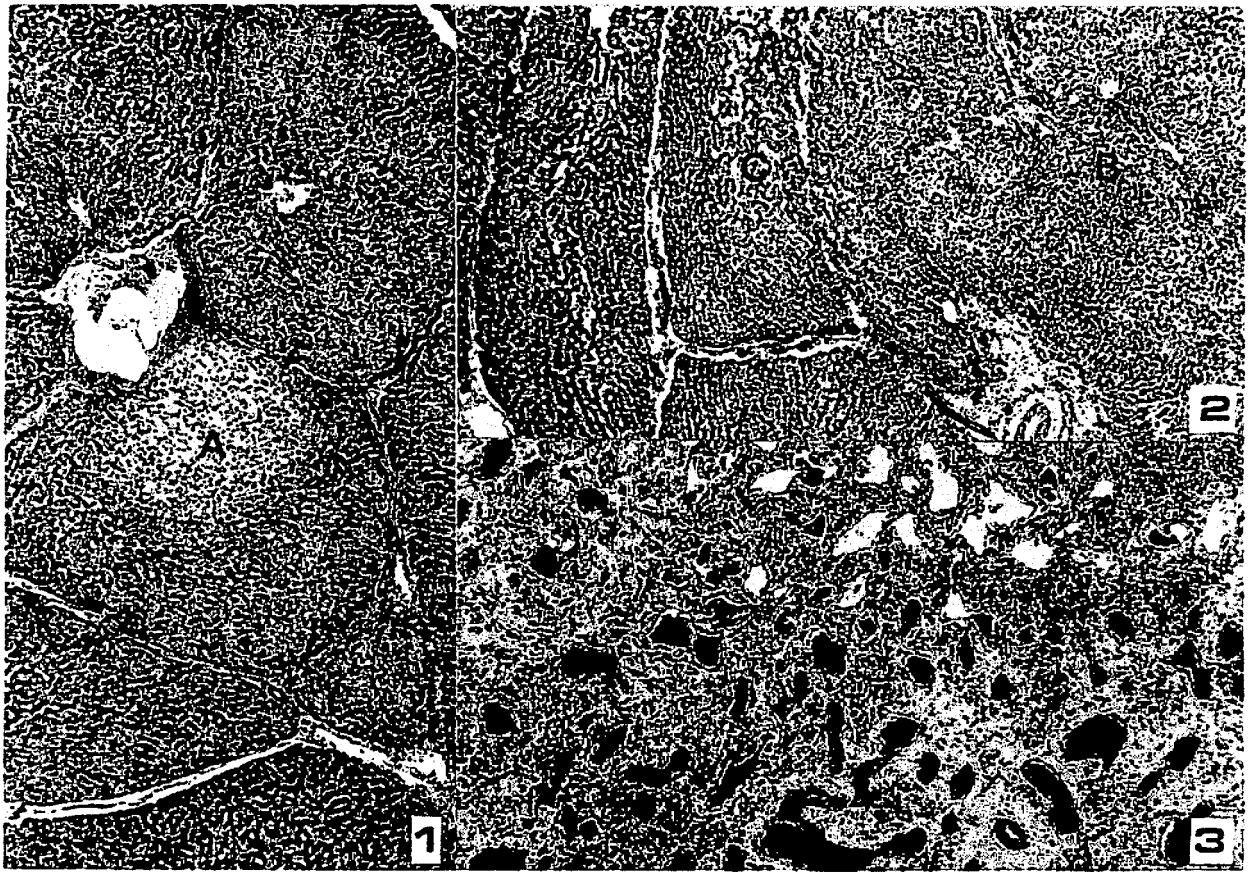

症例は，品種不明，白，雌，年令不詳，いわゆる大貫。1976年6月28日，札幌近郊のと場でと殺された。臨床的事項不明。生体検査異常認めず。泌乳期にあった。

肉眼的所見：癒着性心外膜炎および以下述べる肝臓病変以外，著変認めず。肝臓の大きさおよび分葉の状常。硬度全体に軟，軽度の波動感あり。辺縁やや鈍。包膜水腫性，滑沢。実質暗褐赤色を呈し，小葉像明瞭。包膜下に小豆大より拇指頭大に至る溷濁せる帯黄淡褐色結節が，多数散在性に認められた。一般に，結節の硬度は，周囲組織と略同様であった。大型のものは，表面に軽度の膨隆を示した。少数の大型結節では，中心部やや陥凹し，柔軟で暗赤色を呈した。割面においても，結節は，散在性に認められた。一般に，小型の結節は，割面平滑，境界不鮮明な傾向を示した。大型の結節は，境界明瞭，水腫性で割面膨隆を示し，周囲肝小葉は，圧迫萎縮を示した。結節周囲に線維組織は認め難いが，内部は繊細な結合織により不規則に区画されていた。中心部暗赤色の結節は，割をいれると血液流出し，中心部は陥凹し，軟泥状に柔軟であった。

組織学的所見：肉眼的に認めえた結節以外，染色切片において小葉内性の肝細胞淡明斑（A）を認めた（Fig. 1，×38)。肝細胞の配列は乱されず，斑状に肝細胞が大型淡明化していた。肉眼的に認めえた結節は，肝細胞の不規則な増生からなり，内部において，間質の不規則な増生が見られ，大小の偽小葉構造を呈した（B)。結節の周囲に被膜の形成は認められず，周囲の肝小葉は，軽く圧扁されていた（C）（Fig. 2，×38)。一般に，増生肝細胞は，淡明で，円ないし楕円形のやや大型核，ときに二核を有していた。また，固有肝細胞には，著明なヘモジデリン沈着が認められたが，増生肝細胞には，認めがたかった。両者の境界は，しばしばこのヘモジデリン沈着の有無により判別し得た。結節内類洞は，一般に圧iされ狭小となり，ところにより内皮細胞の増生が目立った。結節内増生結合織には，毛細血管の増生，浮腫，肝細胞の散在性遺残，好酸球を混える細胞浸潤が認められた。中心部暗赤色を示した大型の結節は，主として中央部に血管腫様血管増生を伴う結合織の増生が顕著であった（Fig. 3，×38)。周囲実質が強く圧迫されているため，境界は，比較的明瞭であったが，被膜形成の傾向は認められなかった。固有肝組織においては，類洞における好中球の集積，内皮細胞の活性および細胞質内硝子滴の出現が認められた。

本例における肝細胞結節性増生は，小葉内性肝細胞淡明巣に始り，間質の増生を伴う結節性肝細胞の増生，更に，間質に血管腫様病変が生ずる結節へと発展する移行形態を示しているのではないかと思われた。

診断：多発性肝細胞結節性増生。大型化すると中心域に血管腫を伴う間質の増生が認められる。