牛の子宮腫瘤

北里大学獣医学科家畜病理学教室出題　第18回獣医病理学研修会標本No.276

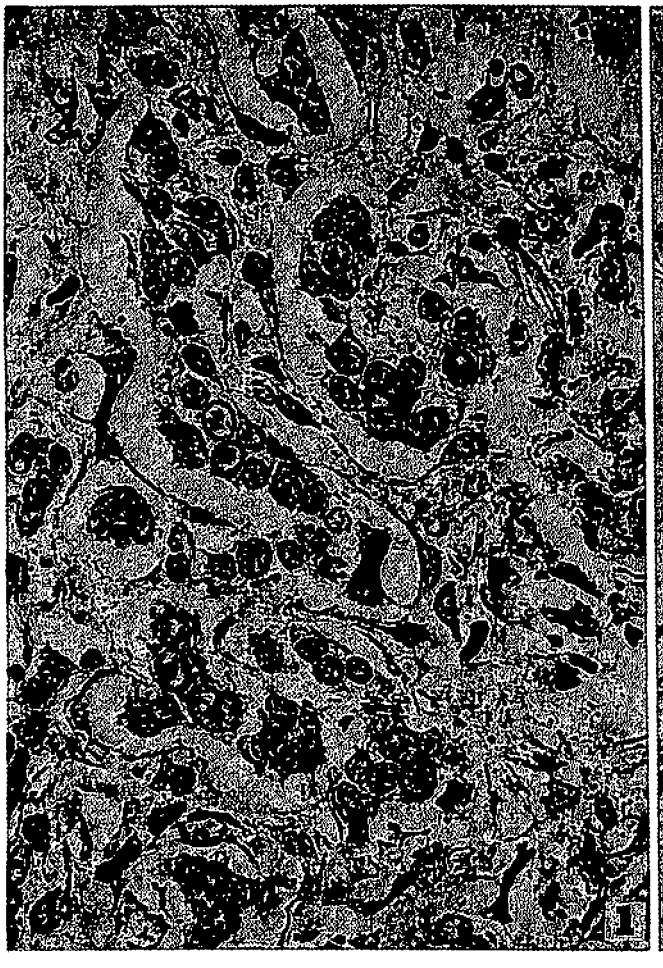

〈症例〉 日本短角種，雌7才，岩手県産，1977年5月25日に肝蛭症及び胃腸障害により廃用殺。

〈肉眼的所見〉 剖検時において骨盤腔内に大小の腫瘤塊を形成し，特に左右子宮角部においてはそれぞれ人頭大に至る。それらの腫瘤は著しく強固，強靱にして割面では結合織性の不整な増殖を示し，筋腫の感を強く抱かせるものであった。又，それらの所々には小壊死巣並びに出血巣が散見された。左側子宮腫瘤はさらに腎門部，前腸間膜根部及び副腎と連続性に密に融合していた。隣接するリンパ節は悉々く肉腫性に腫大し，左側副腎髄質部には腫瘍性増殖がうかがわれた。

〈組織学的所見〉 子宮並びに骨盤腔に形成された大腫瘤塊は，その組織病理形態像より明らかな悪性腫瘍病態を描写していた。即ち著しい異型性を備える細胞の異常増殖は自律性，破壊性を呈していた。腫瘍性増殖は子宮の他に卵巣，副腎，腎門及び内腸骨リンパ節，膀胱，腹大動脈及び大静脈壁に認められた。腫瘍組織の増殖様式は部位により多形で癌腫性或いは肉腫性を示していた。即ち，上皮様及び非上皮様の腫瘍細胞は胞巣状或いは索状を呈し，時として数個連結して癌巣様乃至偽腺腔様構築を形成していた（Fig.1)。一方，個々の腫瘍細胞が不規則な走行を示す結合織間に散在する肉腫性増殖巣も観察された。これら複雑な増殖形態は未分化を物語るとともに中皮腫性の増殖を想起させるものであった。腫瘍細胞核は類円形或いは多形性を示し，巨大核細胞も稀に指摘された。核クロマチンは粗剛で核壁側に配列する傾向を示し，核分裂像も頻繁に観察された(Fig.2)。原形質は一般に広く多形性且つ多肉性で，しばしば多数の小空胞或いは好酸性微細顆粒乃至滴状物を容れていた。更に組織化学的検索において，これら腫瘍細胞には嗜銀性が認められ，加えて多量の複合脂質，即ち脂肪酸，コレステリン脂質，燐脂質を含む脂質成分が検出された。それは腫瘍細胞の特殊性を示唆するものであった。腫瘍組織の基質は著しく線維性で平滑筋線維を混えた結合織には円形細胞の軽度浸潤を伴っていた。又，静脈及びリンパ管は高度に拡張し，腫瘍細胞の栓塞並びに線維素血栓は頻繁に認められた。尚，左側副腎は著しい腫瘍性増殖で置換され線維化傾向に陥っていたが，皮質には多発性の結節状過形成が観察された。

以上の如く，今回の子宮腫瘤はその組織形態像並びに副腎病態に加えて，脂質組織化学的所見からも副腎皮質にその組織発生を求め得るものであった。

〈診断〉 子宮に転移した牛の副腎皮質癌