猫のアミロイド沈着症

東京農工大学農学部家畜病理学教室出題　　第18回獣医病理学研修会標本No.286

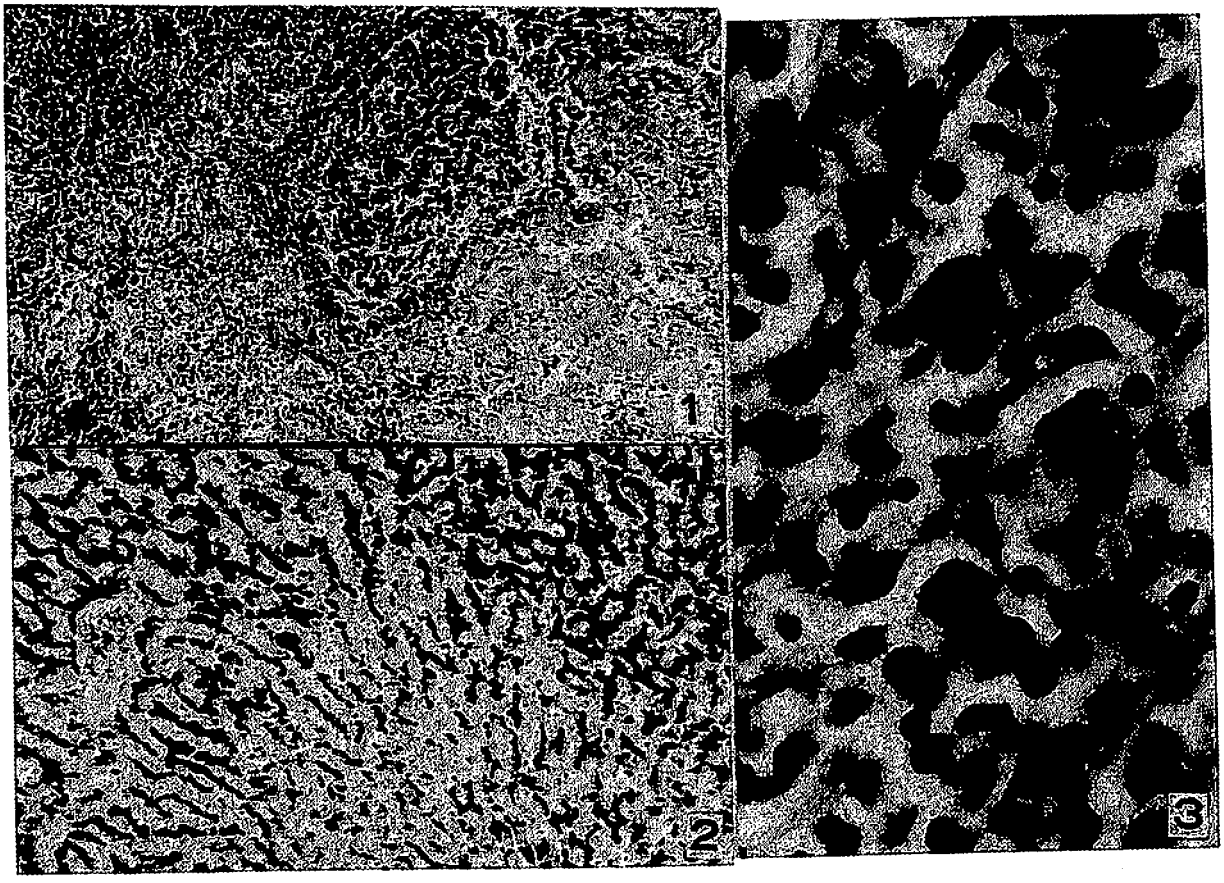

動物：日本猫，老令，卵巣摘出牝。

臨床：国分寺市開業内田獣医師扱い。畜主によれば，口腔内がただれて流涎がひどく，食物を採れずに斃死したとのことで，加療はなされていない。

肉眼的所見：削瘦と軽い黄色脂肪症がある。舌根部口腔粘膜には対をなして潰瘍があり，左右の顎下腺及び顎下淋巴節が腫大している。肝臓と脾臓は貧血性で腫大し硬度を増しており，肝門部淋巴節にも腫大を認める。他には著変がみられなかった。

標本：ホルマリン固定，Trichrome染色。標本Aは肝と脾，Bは両側顎下淋巴節である。

組織学的所見：左右の顎下腺には，淋巴球やプラズマ細胞が増生して実質を換置して行くような病変があった脾は濾胞周辺（写真1. H－E, ×100), 肝では類洞血管周囲（写真2. H－E, ×100）にアミロイドが認められ，まだ進行中であるためか，脾のそれはPASとMetachromasia 共に良く反応したが，JodやCongo red等には充分反応しない。肝ではLight greenのみに良染し，他は微弱な反応であった。両側顎下（写真3. PAS, ×800),両側頸部, 肝門部の各淋巴節及び脾臓には, かなりのRussell体形成のあるプラズマ細胞の著明な増生が認められた。

最近アミロイドは，細網内皮系細胞の生産物であるとの考えが定着しつつあり，内外で報告されたものでは，殆どすべてこれに適したものである。本症例は，プラズマ細胞増生或はその生産物に密接な関連ありとする旧い考え方が想起される材料であった。

診断：本例は早々に処理され，肺・腎・骨髄等の重要臓器の組織所見を缺く不完全な材料であったので，一応，肝・脾のアミロイド沈着と，それとの関連不明の，各淋巴節及び脾のプラズマ細胞増生，と診断した。