コブ白鳥にみられた多発性腺腫性嚢胞肝

日本獣医畜産大学家畜病理学教室出題　　第18回獣医病理学研修会標本No. 291

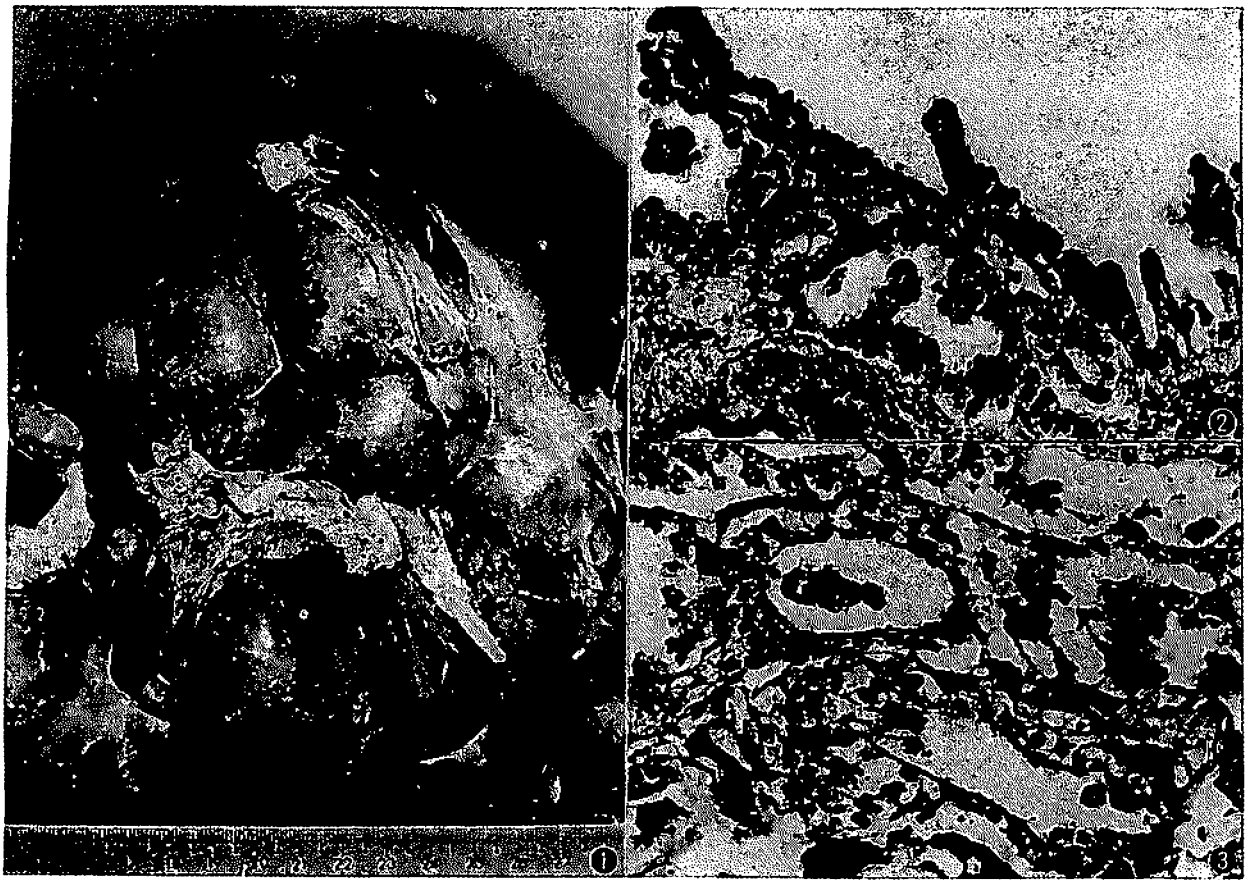

動物：コブ白鳥，雄，推定年齢15年，体重11.1kg。1964年から東京都内の自然文化園で飼育されていたもの。

臨床的事項：本例は，1977年6月1日に池の中で死亡しているのを発見したもので，生前にはとくに異常に気が付かなかった。

肉眼的所見：特記すべき病変は，肝臓のみであった。肝臓は巨大で，その重量は2,655gであった。肝表面には，大小種々な淡緑～暗緑色または黄白色など多彩な嚢胞が多発性に隆起していた。割面においても，肝臓のほぼ全域にわたり直径5～50mm大の嚢胞が密発していた。本来の肝実質は，赤褐色を呈し，嚢胞間にわずかに認められた（写真1）。嚢胞壁は，厚さは様々で，灰白色を呈していた。その内壁は，乳頭状あるいは樹枝状を呈していた。それぞれの嚢胞内は淡褐緑～暗褐緑色の半透明で非粘稠性の液体で満たされていたが，なかには灰白色の絮状物を混じていたものもあった。これらの内容物には，寄生体や結晶物は認められなかった。

組織学的所見：肝臓は，組織学的には嚢胞を呈する部位，腺腫構造を呈する部位および本来の肝組織に大きく三分された。嚢胞は，肉眼で明瞭なものから組織検査により初めて確認された微小なものまで多数存在していた。各嚢胞の壁は，軽度ないし中等度の結合織線維の増生があり，内腔に向って乳頭状あるいは樹枝状に多くの突起を出していた。その突起の表層は，概ね単層ないし数層の立方上皮細胞に被覆されていた。この上皮細胞は，明瞭な細胞質で淡明な類円形の核を有していた。核分裂像は，少数認められた。嚢胞内には好酸性の蛋白様物や変性・剥離した上皮細胞が多く認められた（写真2，HE，約240倍）。腺腫構造を呈した部位は，肉眼的には白色ないし灰白色の比較的小さな腫瘤を形成していた。この腺腫は，嚢胞において認められたものと同様な立方上皮細胞が一層ないし数層をなして主として乳頭状に増殖し，腺腔を形成していた。なかには嚢胞化しつつあるものも認められた。腺腔間における間質結合織の増生は明瞭であった。腺腫部位における上皮細胞の核分裂は，嚢胞部位におけるよりも多く認められた。なお，腺腔内には嚢胞内にみられたものと同様な内容物が若干認められた（写真3，HE，約240倍）。本来の肝組織構造を呈した部位には，うっ血，肝細胞索の萎縮ならびに小葉間結合組織を中心とした結合織線維の増生が目立っていた。この部位には，リンパ球，プラズマ細胞および好酸性顆粒球が軽度に増数していた。小血管壁には，アミロイドの軽度の沈着が認められた。酸性ムコ多糖類は，嚢胞部位の上皮細胞には軽度に，腺腫部位の上皮細胞には中等度に認められた。なお，嚢胞あるいは腺腫は，肝臓以外の諸臓器には認められなかった。

組織学的診断：本例は，腺腫から嚢腫さらには嚢胞への移行像が認められた多発性腺腫性嚢胞肝と診断された。