セキセイインコの肝臓

日本生物科学研究所出題　第18回獣医病理学研修会標本No.294

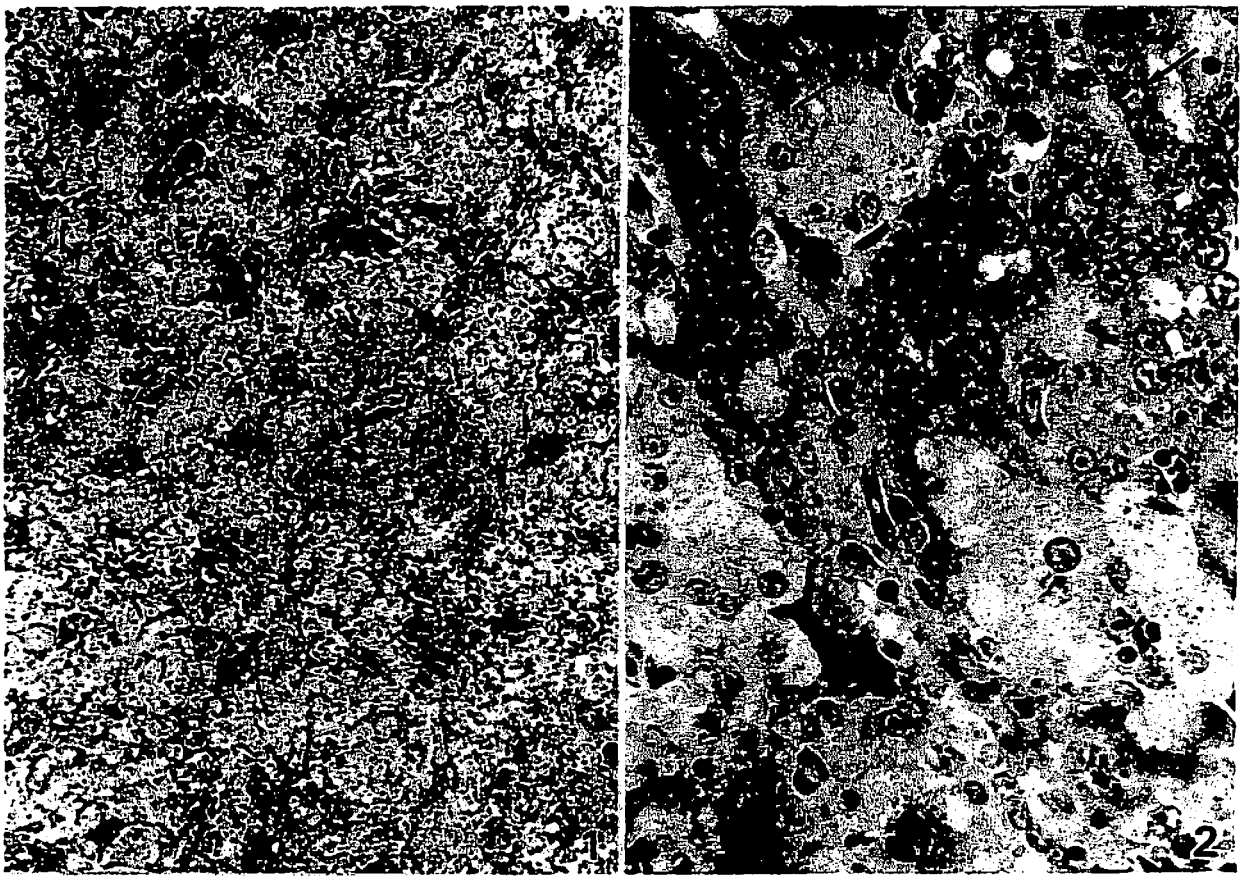

1975年1月から4月にかけて，東京都および埼玉県下の数ヶ所の小鳥店で，セキセイインコの急性致死性疾患の発生があった。類似疾患は同じ頃全国的にも認められ小鳥業者にかなりの被害があった。本病の発生はセキセイインコのみに限られ，他種の愛玩鳥類には全く認められなかった。罹患したセキセイインコは，嘔吐，食欲廃絶，緑色下痢，羽毛逆立，嗜眠などの臨床症状を示し，発症後3～5日の経過で90～100％が斃死した。提出標本は本疾患の中の1斃死例の肝臓である。

肉眼的に実質臓器のうっ血および混濁が顕著であった。とくに肝臓および脾臓は中等～高度に腫大し，多発性に黄白色微細点状壊死巣を伴っていたが，他の内臓諸器官・組織には特異的変化は認められなかった。

組織学的に肝臓はうっ血が強く，洞様血管および小葉間静脈は拡張し，所により巣状小出血を伴う。組織像として著しい特徴を与えるものは，肝細胞の多発性巨細胞形成および多発性巣状壊死である（図－1，×152）。形成された巨細胞の大きさ，形態はまちまちで，細胞質は一般に好酸性あるいは塩基性を増して濃染し，数個～数10個の核を含み，それらは不規則にやや中心部に集まる傾向を示す。一部の巨細胞では細胞質に限局性淡明領域や空胞の形成が見られ，核内にはしばしば好中性～弱好酸性の封入体が観察される（図－2，↑印，×340）。形成された巨細胞の多くは次第に変性に傾き，均一無構造な壊死巣へと移行する像もしばしば見られる。このような変性巨細胞あるいは壊死領域に対する細胞反応は一般に弱く，少数の偽好酸球浸潤あるいは洞様血管内皮細胞の軽い増殖を認めるにすぎない。鍍銀染色によれば，壊死巣周囲では銀線維が軽度に増加する傾向にあり，また壊死巣内には銀線維の断片が時折含まれていた。巨細胞化を免れた他の肝細胞は高度に腫大し，それらの細胞質は微細顆粒状を呈して淡明化し，一部の核内には巨細胞で見られたものと同様な封入体が観察される。

ここに報告したセキセイインコの疾患はその流行病的な発生状況，臨床所見，発病セキセイインコの肝臓および脾臓からのウイルス分離・同定，肝臓に代表される特徴的な病変性状などから，パラミクソウイルス感染症と診断されている。したがって提出標本に対する診断は，“セキセイインコのパラミクソウイルス感染症における巨細胞肝炎”としたい。