犬の臀部皮膚の腫瘤

帯広畜産大学家畜病理学教室出題　　第19回獣医病理学研修会標本No. 310

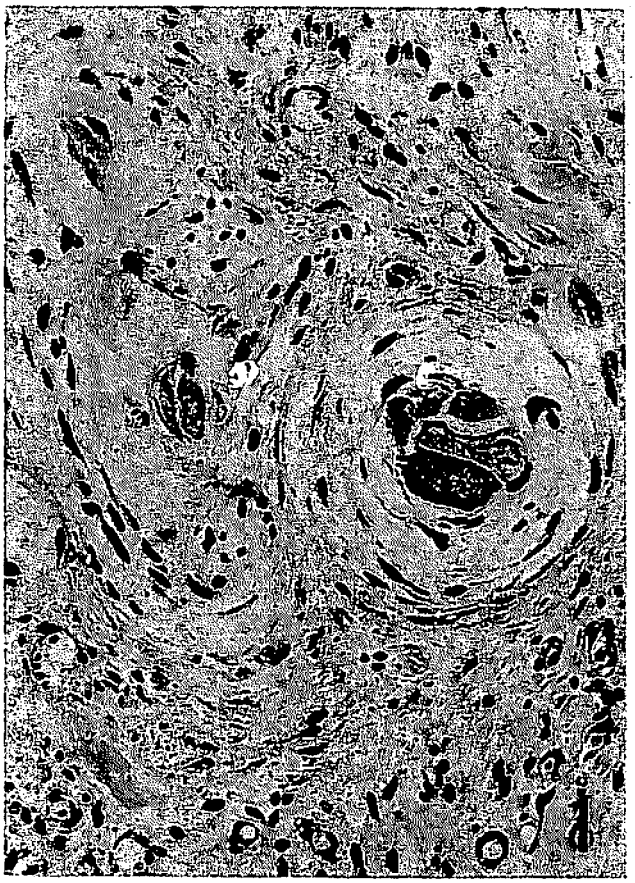

群馬県M市の開業獣医師から小指頭大の組織片がホルマリンに固定されて送られてきた。添付された手紙によると動物は犬，３歳の雌のセッターで，畜主が左臀部に小腫瘤を発見してまもなく来院して来た。触診によると，腫瘤は表皮下に限局し，拇指頭大で腫瘍状であった。一般状態は良好で元気・食欲ともに異常なく，ただちに摘出手術を行った。該腫瘤は周囲の正常組織と比較的明瞭に境され，摘出は容易であった。摘出組織は弾力性に富み水腫性であったが，とくに液状物あるいは膿のような内容物は認められなかった。手術後の経過は良好で，腫瘤の再形成も認められなかったという。

提出標本はそのH-E染色標本である。組織の主体は錯綜して走る粗い膠原繊維と繊細な膠原繊維からなり，真皮～皮下組織の上部と思われる。また萎縮した毛の横断面が認められることから，恐らく表皮と平行に切り出された標本であろう。

組織変化として，全般に水腫が目立ち組織は著しく疎開している。また，太い膠原繊維束の周囲の粗開ならびに変性（ＰＴＡＨで紫，Van Giesonで黄色，Azan で赤色に染色）が目につく（写真１，H-E，X220）。とくに変性変化は標本の辺縁部で著明である。変性あるいは疎開の目立つ太目の膠原繊維束の周囲には細胞質の明瞭な細長い細胞，一部では空胞（Sudan Ⅲ および Sudan Black Bで陽性）を容れたオタマジャクシ型，不整円形の細胞がとり囲み（写真２，H-E，X510），巣状の変性巣の周囲にはこれを境するように，組織球とともに毛細血管の増殖が認められる。小動脈の周囲にリンパ球を主とする細胞集族巣や，一部に好中球が目につく小病巣もあるが，その他の所では好酸球や肥満細胞が散見される程度で，一般に炎性細胞の出現は軽微である。

肉眼的に腫瘍状を示していたこの組織を，単に水腫性変化と片付けるのは無理であろうし，その他皮膚繊維腫とか強皮症などの腫瘍性変化や膠原病を考えるには懸離れた組織像である。明確な原因は不明であるが，結局「真皮における限局性の膠原繊維束（密性結合組織）の変性に対する反応性組織増殖巣」と診断した。