イヌの頸部腫瘤

日本大学農獣医学部家畜病理学教室出題　　第19回獣医病理学研修会標本 No.313

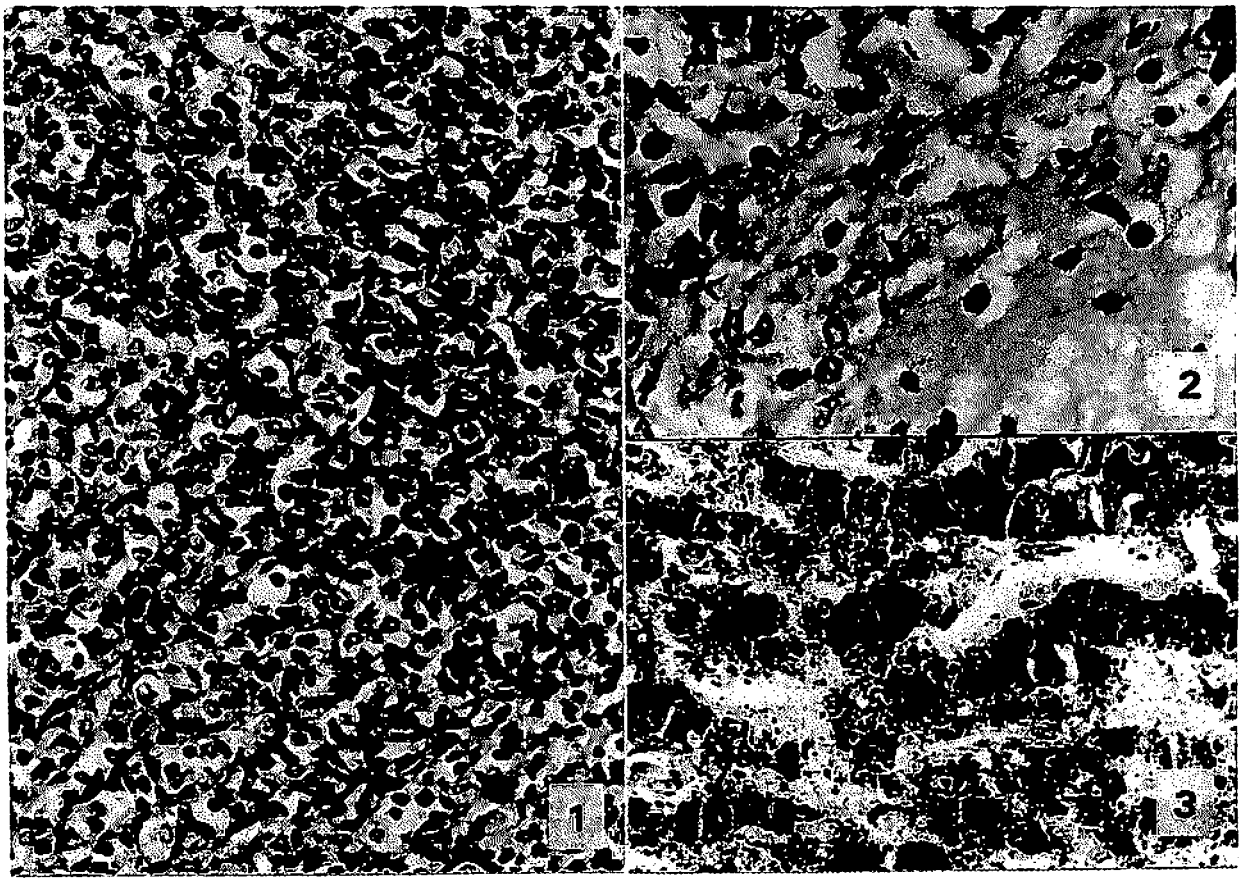

動物：イヌ、セッター種、9歳、雌。

臨床的事項：初診時（昭和53年2月23日）左側頸部に18×15×12cmの楕円形の腫瘤があり，そのため気管と食道は圧迫されていた。そして呼吸困難，泡沫様吐物，流涎，食欲欠除などを伴っていた。

X線所見：頸部腫瘤は甲状腺部より下部に位置し気管を圧迫している。胸部所見では縦隔部と肺に転移巣と思われる陰影がみられた。しかし剖検に供することが出来なかったので転移を確認することは出来なかった。

腫瘤の肉眼的所見：腫瘤は皮膚と完全に遊離し，腫瘍組織の周辺部は充実性で，帯黄灰白色を呈し，硬く，中心部は広範な壊死，融解を起こし，出血も著明に起こっていた。

病理組織学的所見：腫瘍細胞の形態は類円形・紡錘形・多角形で，分裂が著明である。腫瘍細胞が密な部では比較的濃染し腫瘍細胞の形は明瞭でないが，わずかに多角形を呈し，核は類円形～楕円形で基質は線細で血管の発達も伴っている。索状に腫瘍細胞が配列している部もあり，多角形を呈し，線細な基質に付着し，あるいは突起状に伸びた1端が基質に連結している。腫瘍細胞の胞体がやや粗な部分もあり，比較的淡明な核が明瞭に位置している。また淡明な腫瘍細胞部もあり，類形形～多角形を呈している（図．1 H-E. 100倍）。以上の如き組織像の中には濾胞を思わせるような配列もあり，時には明瞭な腺様構造を呈している。腫瘍細胞は血管内にも増殖し，塊を成している。また細い血管壁には石灰沈着があり，出血部ではヘモジデリン沈着が著明である。その他コレステリン結晶の沈着も認められる。

腫瘍基質の所々には硝子様物質が沈着（図，2，H-E，200倍）し，Congo redに好染し，蛍光を発する。したがって，この硝子様物質はアミロイドと診断される。また腫瘍細胞内にはGrimelius の渡銀法によりホルモン顆粒が黒染する（図．3．200倍）。

以上の所見中にはAortic body carcinoma とか上皮小体の腫瘍などを疑うような組織像が認められたが，円形・多角形または紡錘形の充実した細胞よりなり，基質により大小の細胞集塊を構成したり，またアミロイド沈着やカルチトニン分泌顆粒が証明されたので，甲状腺の旁濾胞細胞Calcitonin-secreting cell （C－cell）由来の腫瘍である。ちなみに，このC細胞は発生上Ultimibranchial bodyに由来するというのでUltimibranchial tumor という術語も用いられている。

この腫瘍は牛，特に成牛～老牛の雄に多くラット，ヒト，イヌなどにも認められている。

診断名：イヌの甲状腺髄様癌（C-cell carcinoma）。