# イヌの脾および肝

東京大学農学部家畜病理学教室出題　　第19回獣医病理学研修会標本No.314

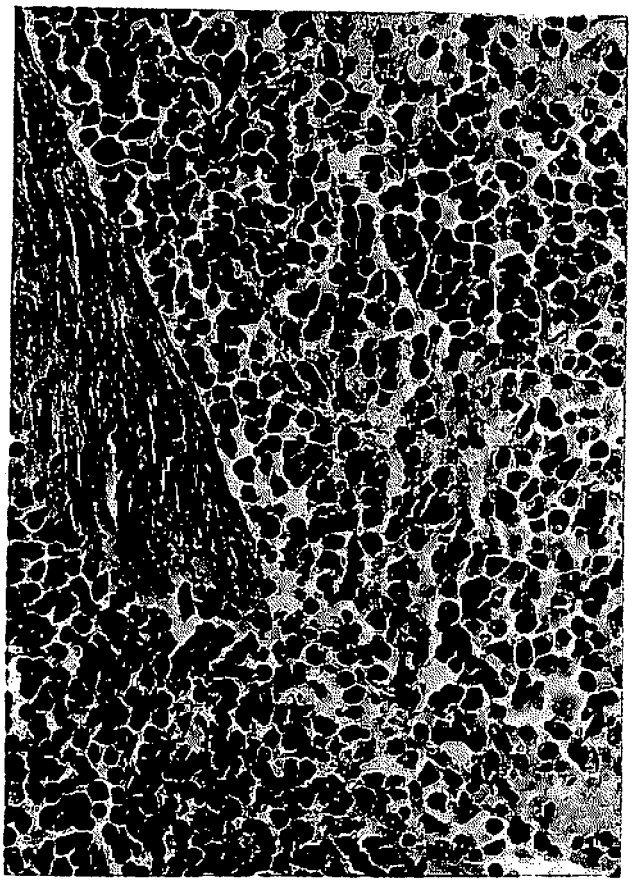

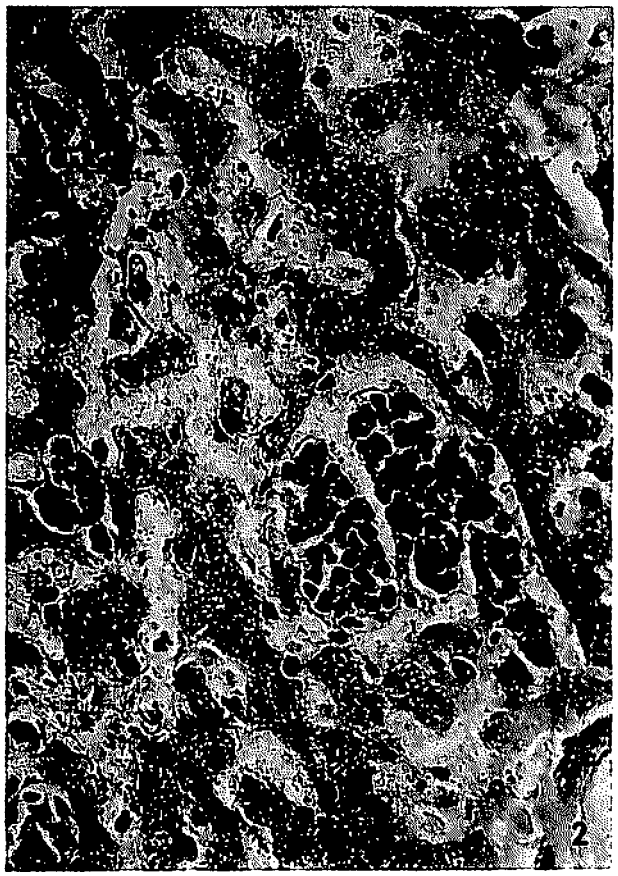

**動物**：秋田犬，♂，11才，体重30kg。

**病歴**：約4日以前から元気消失し，当日朝血尿を発した。頸動脈から犬糸状虫摘出手術をおこなったが，術後数時間に死亡，死後約15～17時間に剖検された。

**肉眼所見**：顎下リンパ節は示指頭大に腫大し，その他の表在リンパ節も軽度に腫大していた。右心室は中等度に拡張し，右心室から肺動脈にかけて約50匹の犬糸状虫の寄生を認めた。肝は軽度に腫大，表面は細顆粒状を呈していた。脾は腫大(390ｇ)し，割面は暗赤褐色で膨隆していた。膀胱および胃幽門部から空・回腸にかけて，粘膜下に針尖大～小豆大の出血巣が散在していた。

**病理組織学的所見**：脾では，白脾髄，赤脾髄のほぼ全域にわたって形質細胞が充満し，他の細胞成分は極めて乏しかった(写真1)。切片上では，多くのミクロフィラリアならびに著明なヘモジデリン沈着も認められた。増殖した形質細胞の胞体および核の大きさ，形状は必ずしも一様でなかった。胞体が円形あるいは長円形で偏在性の円形核を有し，核周明庭の比較的明瞭な成熟型の形質細胞のほかに，胞体が大きく，1ないし数個の核小体を有する大型の核をもつもの，核に陥凹部のあるものがあり，また，2ないし3核の細胞も認められた。細胞質あるいは核に空胞ないし封入体様構造をもつものもあった。核分裂像もときに認められた。これら形質細胞の細胞質はH－E染色では，弱塩基好性を示したが，ピロニン好性で，PAS染色では，弱陽性であった。超薄切片電子顕微鏡所見では，増殖した形質細胞の粗面小胞体がよく発達していた。

肝では，拡張した類洞内に形質細胞が散在性の小集簇をなして存在し，小葉間結合織の水腫，軽度の増生が認められた(写真2)。骨髄および顎下リンパ節にも形質細胞の増殖が認められ，骨髄では，造血域の縮小，顎下リンパ節においては，濾胞構造の崩壊，リンパ球の著しい減数が認められた。他に腎の間質，膀胱の粘膜下織にも形質細胞の集簇が散見され，膀胱では濾胞性膀胱炎が認められた。

**病理組織学的診断**：骨髄腫