フラミンゴのPox Virus感染による皮膚病変

麻布大学家畜病理学教室出題　　第20回獣医病理学研修会標本No.327

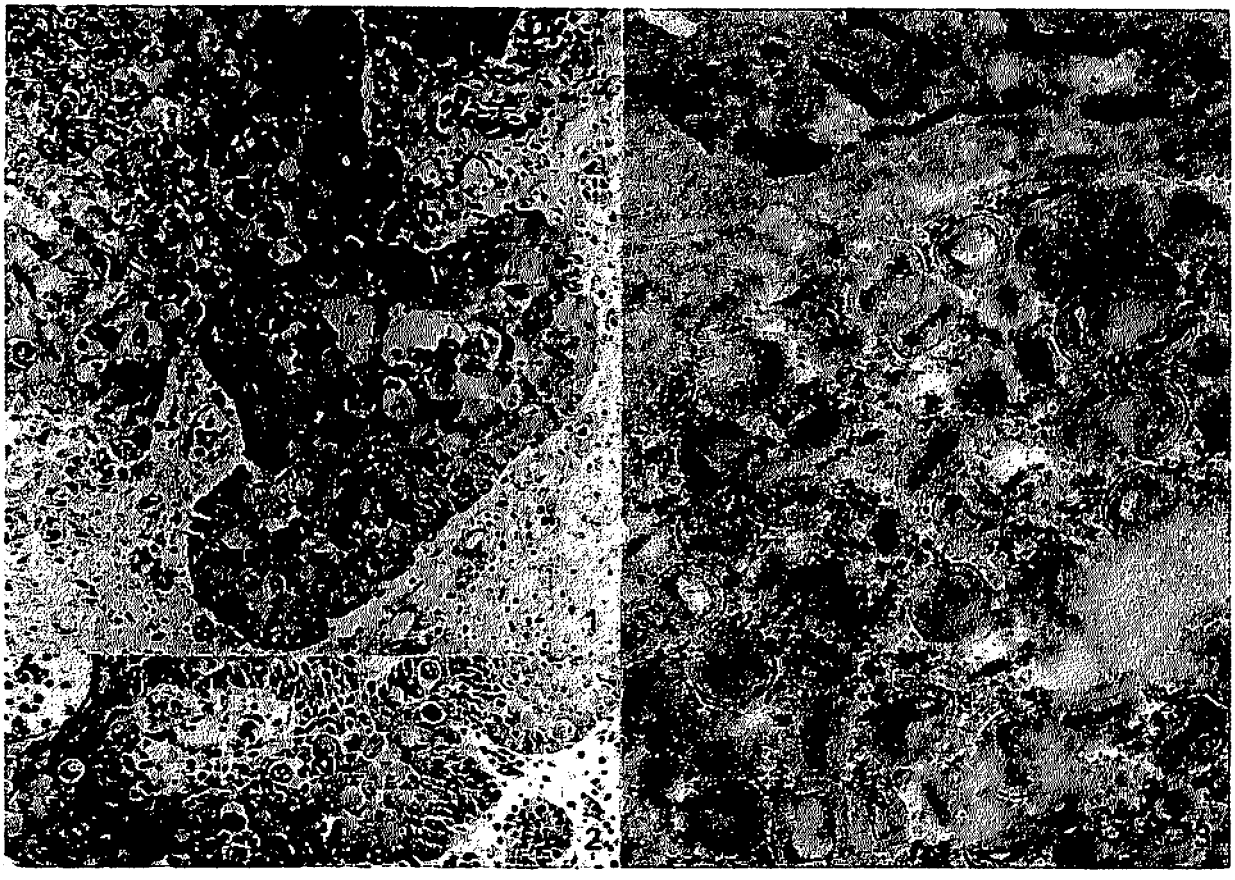

動物：Chilean Flamingo，メス，3ヵ月齢

臨床的事項：昭和54年6月から8月にかけて，川崎市内の動物公園で生まれたフラミンゴのヒナ5羽のうち4羽に頭部を中心に腫瘤が生じ，醜悪な顔貌を呈する様になった。1羽の腫瘤を外科的に切除したものの再発を認めたため，9月に当大学に搬入された。

この例は，元気は無いが，食欲等には，著しい異常は認められなかった。最大の腫瘤は頭部にあり，嘴基部を中心に生じ，眼瞼，前額にも小腫瘤を形成していた。その他X線検査で頸部皮膚にも2～3の小腫瘤を認めた。また，足関節は腫脹し，約1㎖近くの水腫液が貯溜していた。大腫瘤は比較的硬く，表面は灰黒色の痂皮を認める部分や，潰瘍化している部分もあり，その部分からは圧すると多量の黄色チーズ様物や少量の膿様物が排出された。診断のため，頭部腫瘤の一部を生検し，切除片を等分して，フォルモール・アルコールと10%中性緩衝ホルマリンで固定した。

組織学的所見：腫瘤部表面は，菲薄な重層上皮で被われており，真皮層から皮下織にかけて有棘細胞を主体とする不整形の上皮の著しい増殖巣が見られた。これらの上皮細胞は著しく腫大し，風船様に膨化しているものが多く，細胞質には大小の顆粒状，またはドーナツ状を呈する様々の形の好酸性封入体を含み，核は辺縁に圧排され萎縮気味であった。一見腺様に見える部分の上皮細胞は，変性高度で空胞化が目立ち，封入体はほとんど認められず，内腔へ剝離脱落する傾向が著しく，腔内には剝離した上皮細胞や炎症細胞が集積し細菌塊も認められた。間質は浮腫性であった。

電子顕微鏡的所見：光顕的にウィルス性疾患が疑われたので，10%中性緩衝ホルマリン固定材料をオスミウムにて再固定，型通りエポン包埋し，厚切り切片で封入体の存在する部位を選び出し，超薄切片を酢酸ウラン，クエン酸鉛二重染色して電顕で観察した。

核が偏在し，風船様に膨化した細胞質内に大きさ約250～300nmの大型の楕円形の成熟したとみられるPox Virus が多数認められた。細胞質内小器官は，膨化，融解など変性が著しく，正常な形を保持するものはごくわずかであった。ウイルスの増殖過程の像も認められた。

診断：フラミンゴのPox Virus感染による皮膚病変

写真1：主体をなす有棘細胞増殖巣。上皮の変性，脱落と周囲の細胞浸潤。細胞質内好酸性封入体(H.E.,×100)

写真2：より明瞭な封入体形成。(H.E.,×100)

写真3：光顕的封入体部に存在するPox Virus粒子。(×30,000)