犬の顎凹腫瘤

鹿児島大学農学部家畜病理学教室出題　　第20回獣医病理学研修会標本No.332

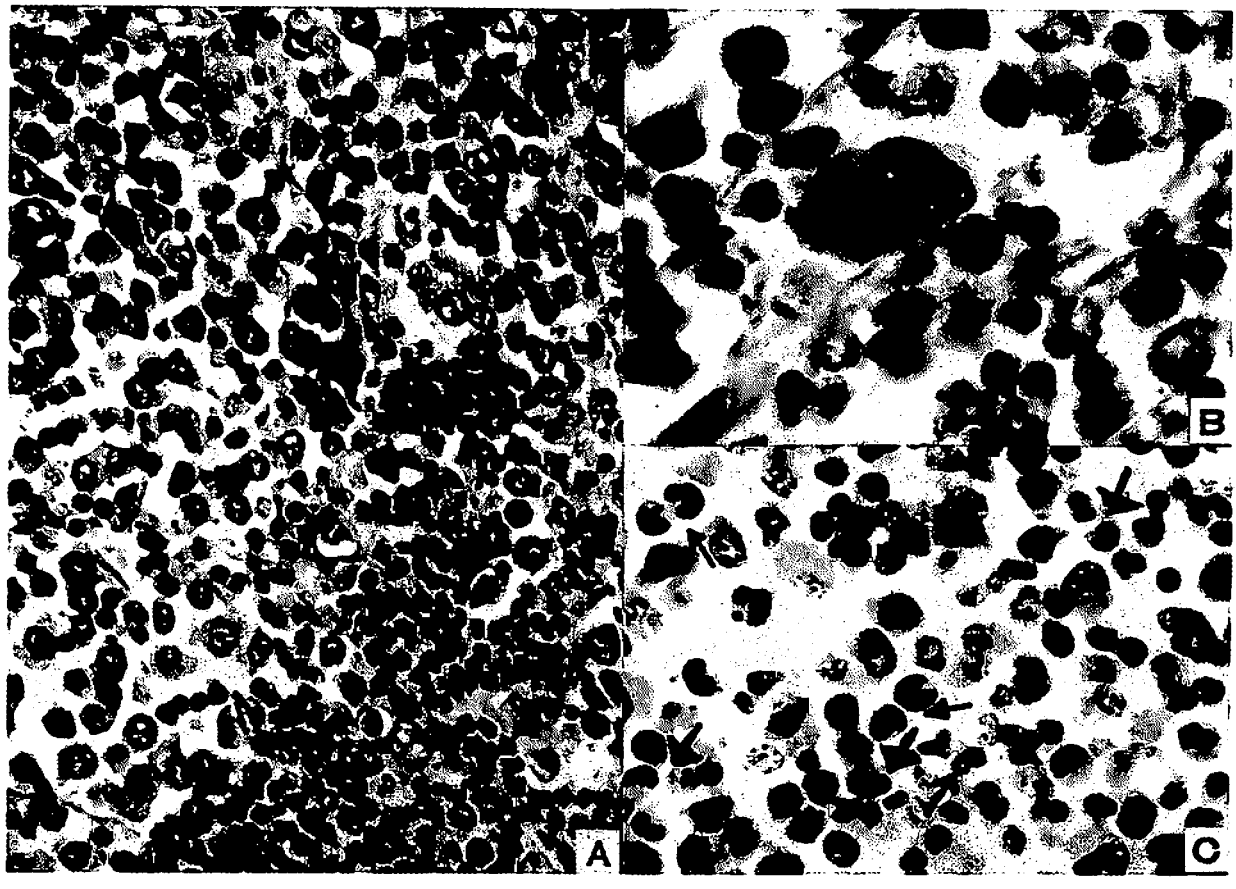

動物種：犬，ポインター，雄，7才

臨床的事項：栄養良好な犬で，左側頬部に胡桃実大の腫瘤がみられたので，昭和54年6月20日摘出，その後左側下顎リンパ節附近が腫大し，鶏卵大に腫大してきたので7月19日再度摘出手術を行なった。その後も顎凹部に腫瘤が発現し，顔面から顎凹，頸部にかけて稍々硬固な浮腫がみられるようになり，食欲元気なくなったので予後不良と見做され，9月28日安楽死させた。死亡直前の，血液学的検査では赤血球数715万/mm³，白血球数19800/mm³ 白血球分画像では好中球74.5%，リンパ球6.5%，好酸球13.5%，単球5.5%であった。

剖検所見：栄養稍々良好。頭部から頸部にかけて浮腫が顕著で剝皮するに皮下水腫がみられ，更に咽頭から気管に沿って左側に大人拳大（17×9×9cm）の厚い被膜におおわれた腫瘤が認められた。割面灰白色で充実し，限界稍々明瞭な円形，不整形の結節集合よりなっていた。右側腫瘤は小児拳大(9.5×5×4cm)で表面，割面共に左側腫瘤と同様であった。浅頸リンパ節は稍々腫大していたが，その他のリンパ節は内臓リンパ節を含めて異常は認められなかった。肝臓は萎縮し，腎臓は包膜の剝離困難で，皮質の凹凸顕著で，その他の臓器には特に異常は認められなかった。

組織所見：腫瘤は萎縮したリンパ濾胞の存在から顎下リンパ節原発と考えられたが殆んど正常なリンパ節構造は認められなかった。間質結合織が網目状に発達し，その間に腫瘍細胞がびまん性に増殖していた。腫瘍細胞は写真Aの如く，円形，楕円形，不整円形の多形性を示し，大きな核は淡明で，しばしば明瞭な核小体もみられ，原形質がエオシンに淡染し，原形質突起や空胞の認められるものもあった。これらの腫瘍細胞に混じて写真Aの下方から上方に向ってクロマチンの濃い不整形の細胞が多数認められるが総て好酸球であった。腫瘍細胞の中には写真Bの如く2～4核を持つ細胞も散見された。Mitosis も顕著で増殖の旺盛さを示していた。このように腫瘍細胞は多形性でしかも好酸球の浸潤が顕著であった。一方骨髄の標本では骨髄細胞，巨細胞にまざって好酸芽球の増加が顕著であった(写真C矢印)。骨髄における好酸芽球の増加，血中における好酸球増多，腫瘍細胞間の顕著な好酸球の浸潤は密接な関連性があることが判る。しかし，腫瘍細胞発現と好酸球浸潤との関係意義については俄に判断し難い。頸部のリンパ節に限局した腫瘍で，腫瘍細胞は多形性で恐らく細網細胞由来を思わせ，腫瘍細胞間に好酸球の浸潤がみられる興味ある症例と考えられる。

組織学診断：好酸球浸潤を伴った多形細胞肉腫