石灰化を伴う猫の筋萎縮

麻布大学獣医学部病理学教室出題　　**第21回獣医病理学研修会標本No.340**

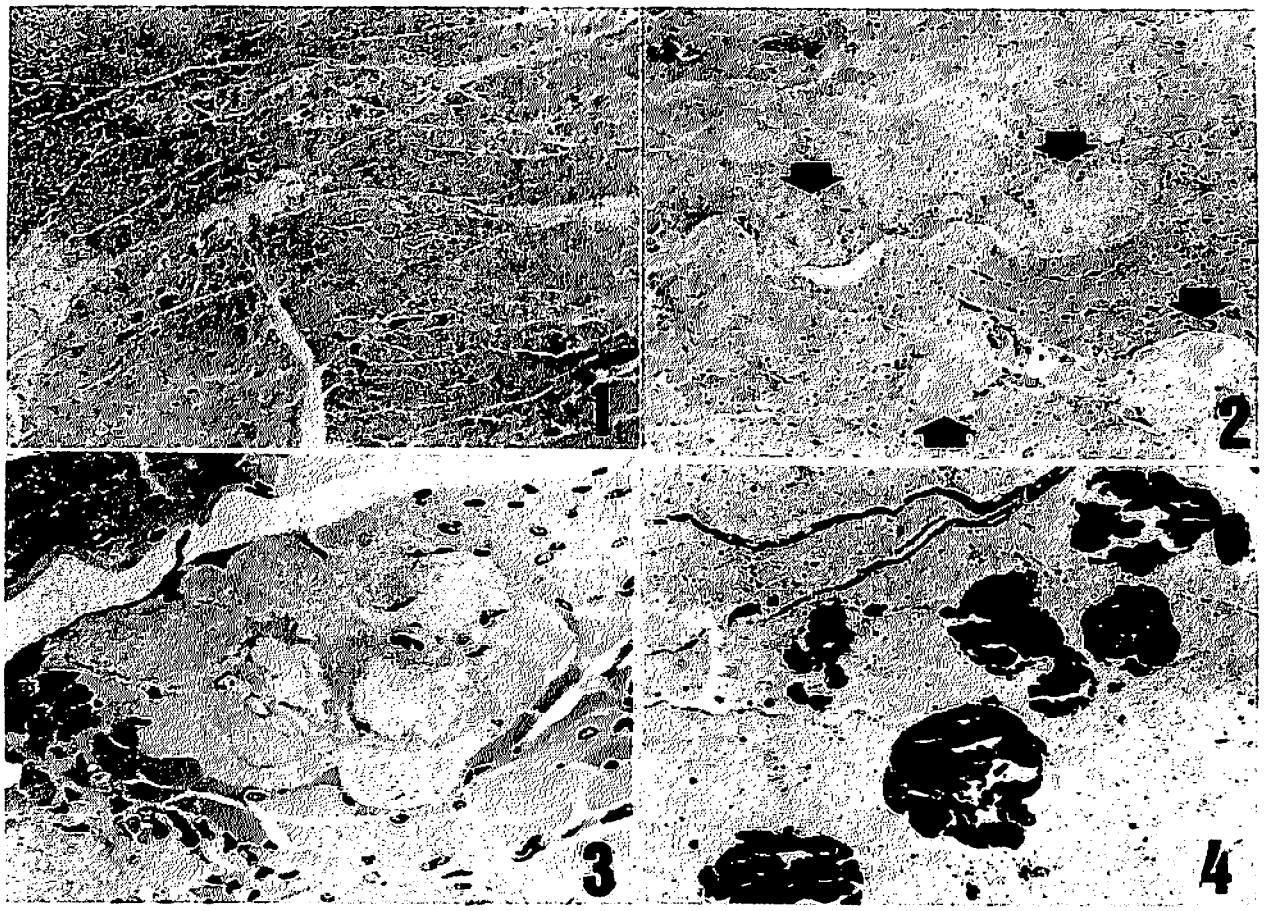

動物：シャムネコ（シールポイント），♂，6ヵ月齢。体重1.4kg。産地並びに飼育地：東京都内。

臨床的事項：10月7日に歩様蹌踉，協調運動失調などの症状出現。3日後，膝蓋反射はあるが，四肢麻痺。1週間後には，さらに麻痺進行，四肢伸展，反弓姿勢を呈した。上診10日後，やや回復の兆候が見られ，前肢で移動可能となったが後軀麻痺は持続。2週後，発熱，下痢，腎臓は鶏卵大に腫脹。尿検査結果は，pH6～7，蛋白＋，糖卌，3週後，腎臓の腫脹は軽減したが食欲廃絶。以後，胃カテーテルで強制給餌を行なったが，削痩高度となり，上診1ヵ月で死の転帰をとった。この間，栄養補給，補液を主体とし，ビタミン剤，抗生物質，プレドニゾロン，ＡＴＰなどが投与された。また発病4日前（10月3日）にＦＰＬワクチン接種をうけていた。Ｘ線所見では，骨には異常は認められなかった。

剖検所見：削痩高度，全身の脂肪織消失。リンパ節は著しく低形成。脾は，辺縁やや鈍で血液に富み，肝は，黄色を帯び軽度腫脹，小葉像明瞭。消化管では，胃，小腸には著しい変化は認められないが，大腸は砂を含むかなり大量の内容停滞。腎は，三層の区別は明瞭で，皮髄境界に出血。肺はどの葉も赤色調で硬度を増していた。心冠脂肪も消失し，心筋は煮肉様であった。全身の筋肉は，いずれも高度に萎縮。その他の臓器には著変を認めなかった。

組織所見：全身の骨格筋に筋線維の萎縮・変性・石灰沈着があったが，細胞浸潤や線維化は，みられなかった。また，筋核の中央移動，筋鞘核増数，空胞変性を少数認めた。脂肪染色（Sudan・Black B染色，SudanⅢ 染色）では，筋周膜には脂質が証明されたが，筋内膜には脂質の増加は認められなかった。筋紡錘の変化は，著しくなかったが，筋肉内末梢神経には，どの部位でも一部軸索の膨化・消失を認め，上位中枢神経，脊髄の灰白質前柱に位置する運動性脊髄前角細胞が変性的であった。

全身の骨格筋には，程度の差はあれ石灰化がみられ，骨格筋筋線維は全体的に萎縮性であった。（図-1，H.E ×46）配布標本（脱灰後）を中拡大で観察すると，H·E染色標本では，エオジン淡染～弱塩基性に染まる雲状の塊が2－3認められ（図2，×115矢印），この部位を強拡大にすると筋鞘の残存が認められた。（図-3，×460）病変は数本の筋線維を一群として出現しており，また隣接した筋線維は圧迫萎縮に陥っていた。雲状の塊は，未脱灰標本では，コッサ鍍銀染色で黒染し，石灰沈着であることが証明された。（図－4，×115），石灰沈着は，また，大脳，小脳・舌・下顎腺・腎に，肺では，気管支内および肺胞内の滲出物中に，大小さまざまな硫酸ギプス反応陽性物質を多量認めた。

本症例は，臨床経過から，筋ジストロフィーと臨床診断されたが，研修会において表記の診断を下された。