豚 の 心 臓

酪農学園大学獣医学科家畜病理学教室出題　第21回獣医病理学研修会標本No.342

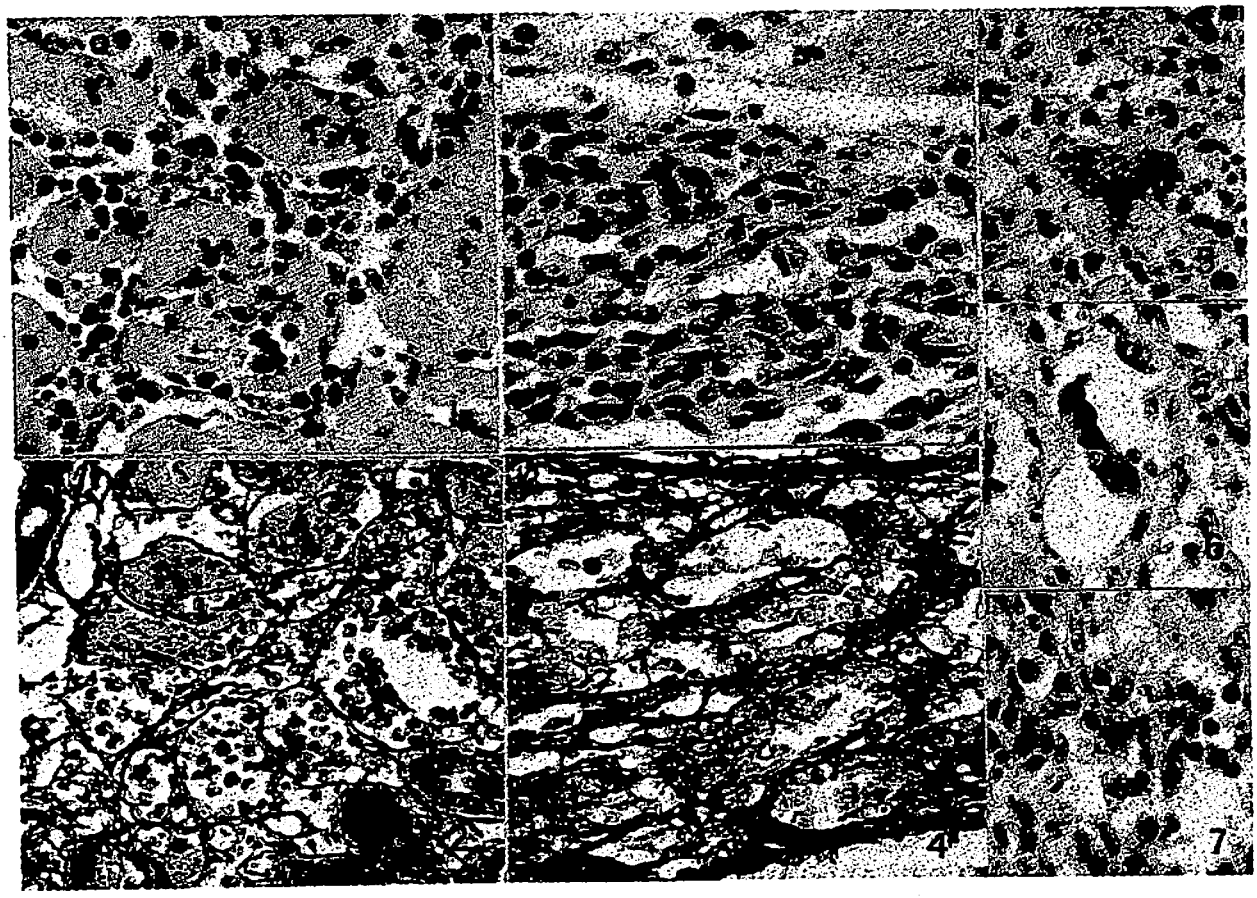

動物：雌，体重約100kgの肥育豚。札幌近郊の豚舎産。

臨床事項：生体時特に異常認めず。'80年12月5日と殺。

剖検所見：心臓以外著変認められず。心重量410gで，肥育豚平均より約20%重い。軽度の円形心，心尖は左心よりなる。両心室の壁やや肥厚。心外膜滑沢。心外膜下に米粒大前後の不規則灰黄色斑紋が心全域に散発または密発し，特に左心室においてその密度は高い。割面においてこの灰黄色斑は主に表層数mm巾内の心筋内に密在する傾向があるが，内層においても境界不鮮明な斑として散在する。左房内膜下に小指頭大の，表面凹凸を示す黄白色不透明の膨隆が認められ，鞏にふれる。割面において本病巣は表在性，境界鋭である。こゝの内膜に血栓形成は認められない。大動脈中隔半月弁直下にマッチ棒大の索状線維様構造物が内膜面上を横行し，そのため大動脈孔の狭窄が生じ，動脈弓は拡張する。

組織学的所見：心筋は一般に染色性に濃淡あり，大型核を有することも多い。筋線維が硝子様化し，筋鞘内外に好酸球の浸潤する巣状性の急性病変が多発している(写真1，H－E，写真2，鍍銀)。一方，経過が進むとこの病巣は，紡錘形をした線維芽細胞様細胞によって置換される(写真3)。病巣には好酸球以外の浸潤細胞は認め難い。増殖巣にみられる細胞は，鍍銀染色で(写真4)小胞巣内にあり，時に多核巨細胞化（写真5,6)，有糸核分裂像(写真7)が認められる。Azan染色で膠原線維の増数は認め難い。この増殖細胞は心筋細胞の再生像と考えたい。

左房心内膜下病巣は，心筋変性に石灰化を伴っており，こゝにもやはり多数の好酸球浸潤が認められた。大動脈弁下の線維化巣は，上述病変とは無関係な奇形病巣と考える。写真はすべて×367。

診断名：豚の好酸球性心筋炎