馬の結腸腫瘍

日本大学農獣医学部獣医病理学研究室　第21回獣医病理学研修会標本No.346

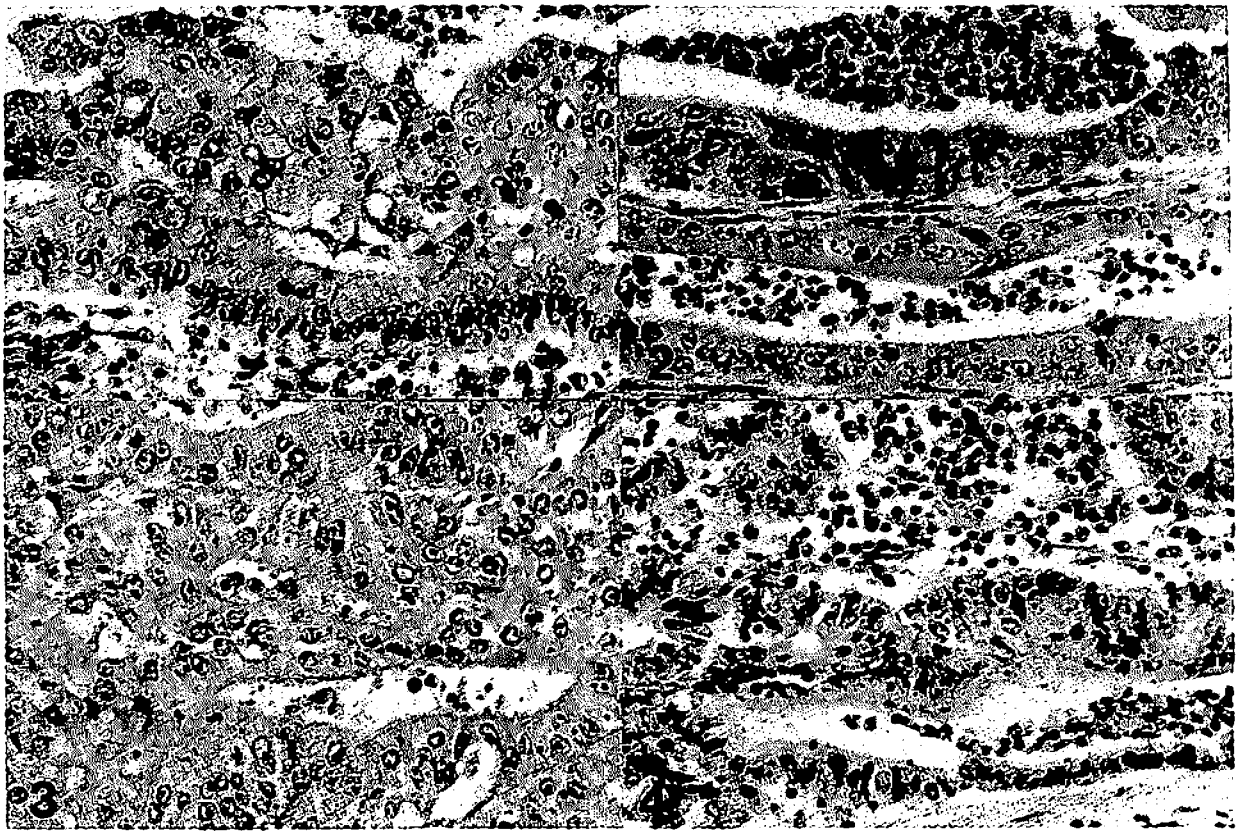

動物：馬（サラブレッド種），雄，14才，芦毛。

臨床的事項：本症例は大井競馬場で誘導馬として活躍していたが，疝痛を１週間にほぼ１度起こし体調が悪かった。そのため日本大学馬術部に保管転換された。その後，更に疝痛症状は勿論，体重は減少し，衰弱して来たので剖検することになった。

肉眼的所見：盲腸から結腸にかけて，粘膜に暗褐色の義膜が付着している。大結腸粘膜は充血し，浮腫を呈している。右背側結腸の横隔曲に近い部位において著明に収縮し，硬度を増し，狭窄している。この部の多数の付属リンパ節は母指頭大前後に腫大し，中には硬度を増しているものもある。この狭窄部の壁は肥厚し，大きな潰瘍（24×20cm）を形成している。潰瘍の辺縁部粘膜は軽度に肥厚隆起し，浮腫を呈している。潰瘍底は不規則に凹凸となり，ほぼ中央に孔があり，平行に走行する右腹側結腸と癒着し，開通している。そして右腹側結腸の孔部においても同様の潰瘍が２個（孔部は12×16cm，孔近部に７×６cm）形成されている。その他，慢性胃炎が認められ，また心冠部および骨盤腔の脂肪組織は膠様萎縮を呈している。その他特記事項なし。

病理組織学的所見：腫瘍部の粘膜は周辺部においてほぼ正常な状態を保っているが，中心部（潰瘍部）に近い粘膜層は厚くなり，正常な腺組織間に腫瘍性の増殖があり，粘膜筋板は崩壊され下織の腫瘍組織と連絡している。腫瘍組織は下織から筋層または漿膜にまで達している。腫瘍細胞は円柱状で腸腺と類似した腺構造，あるいは管状を呈し，よく分化し基底膜側に核が位置（偏在）し，腺腔面には刷子縁が認められる(写真１，ＨＥ，×200)。しかし部位によっては腫瘍細胞は未分化で，不規則に配列し多層性をなしている。また立方状の腫瘍細胞が乱れた配列をし，腺構造を呈しているものも認められる（写真1,2,3,HE,×200)。その他腫瘍組織内には出血が著明な部もあり，またリンパ球，組織球，単球，好中球，好酸球などが著明に浸潤している。また好中球は腫瘍の腺腔内に膿球状となって充満している。リンパ節の転移は髄質部に起こり，次いで腫瘍細胞は周辺部に増殖している。腫瘍細胞は結腸におけると同様に腺状ないし管状の増殖を呈している（写真４，HE，×200)。

考察：文献的に，国内外の報告例をみると，馬の消化器系の腫瘍で，小腸と結腸に発生する例は少なく，筋腫，腺癌，リンパ肉腫等の報告がある。そして疝痛とか，全身性栄養不良などの症状を呈することが普通のようである。本症例も同様であるが，非常に珍しいものである。

診断：管状腺癌（Tubular adenocarcinoma）と診断された。