縞馬の大脳の軟化病変

東京農工大学農学部家畜病理学教室出題　第21回獣医病理学研修会標本No.353

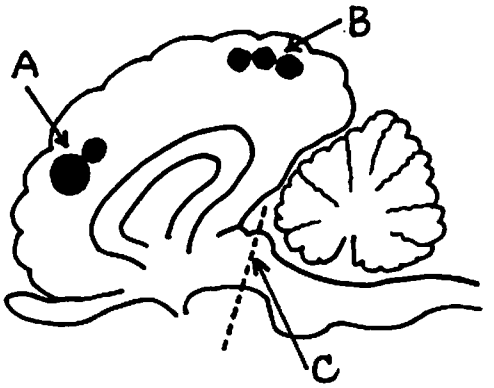

図1

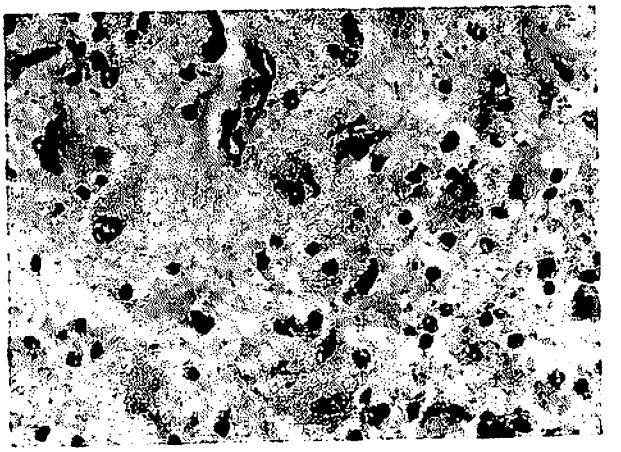

図2



図3



図4

動物：チャップマンシマウマ Chapman's Zebra, 牡, 年齢11歳7ヵ月，体重約260kg。

標本：大脳，2枚とも軟化病変の壁が含まれている。ホルマリン固定，パラフィン切片，Hematoxylin－eosin (H－E) 染色。

臨床的事項：東京都多摩動物公園の田代・成島技師等取り扱い。当公園産で日頃健康であり，約半年ごとの削蹄が唯一の獣医事であった。1978年末頃より，朝方，体の左側を下にして寝ており，起き上れないでいる症状が時々認められるようになったが，日中は食慾元気とも異常はなかった。1979年1月20日朝，左側を下にして死亡しているのが発見された。

剖検所見：左眼周囲，左側前後肢等に擦過傷散発，皮下脂肪やや減少，両肺に著明な誤嚥性肺炎，肝貧血，脾強く発赤等の所見があった。右大脳半球（図1）に，大小2ヶ(A)，小3ヶ(B)のそれぞれ相接して，うすいクリーム状物をいれた嚢胞形成が認められた。

組織学的所見：嚢胞壁には，神経膠症が著明で，肥大増生した星状膠細胞及びその線維の，種々な病態（図2，H－E，図3，Holzer染色，各×300）が認められた。壁に付着した崩壊産物には，脂肪や血鉄素を含有した細胞が極めて少いので，瘢痕病変に移行しつつあるものと思われた。これらとは全く無関係の，中脳の上丘と脚にかけた断面（図1のC）切片において，中心灰白質部に線虫子虫の死骸（図4，PAS，×100）を認めた。ほかに，各所の神経細胞に Lipofuscin 沈着，壁が硝子化し石灰沈着のある小血管の散在等，加齢性と思われる病変があった。

診断：著明な神経膠症を伴った多発性脳軟化（原因は恐らく糸状虫子虫の迷入による）。