豚　の　皮　膚

宮崎大学農学部家畜病理学教室出題　第22回獣医病理学研修会標本No.358

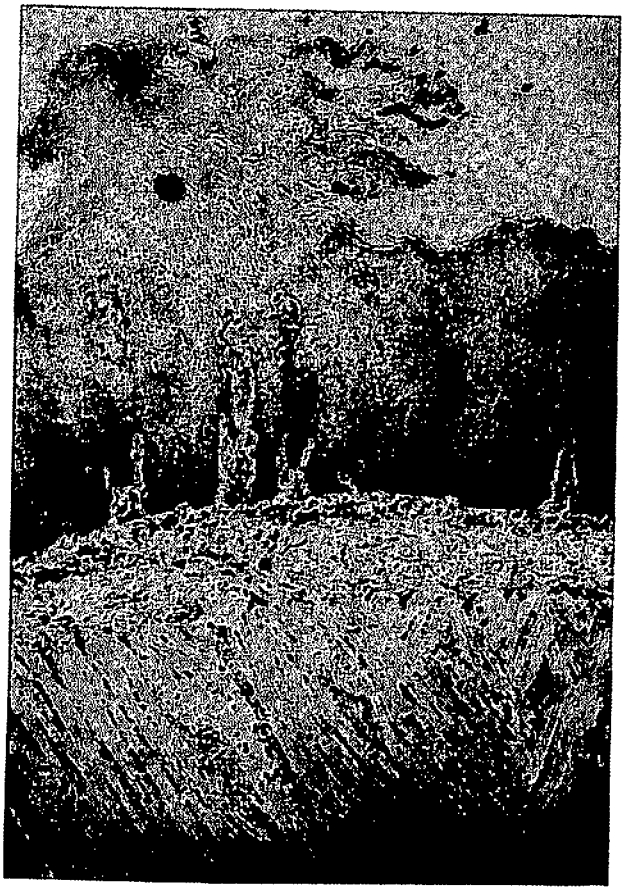

種類：ＬＨ種，雄，17日齢，電殺直後剖検。10頭出産したうちの３頭に以下に述べるような皮膚病が発症した。発症豚はいずれも発育不良で，他の２頭は死亡した。これらの豚の被毛は滲出物が膠着して粗剛となり塵埃で汚れて黒色を呈する。皮膚は肥厚して皺を形成する。耳翼，四肢及び腹部皮膚は脱毛して桃色の皮膚が露出する。このような皮膚病変は頸部から背部にかけて特に著明であった。眼の周囲は滲出物で汚れ上下瞼毛は目やにで貼りつく。耳介は汚い液状物でよごれ，鼻鏡は桃色で湿潤する（Fig.1)。なお，同養豚場では市販の配合飼料７割に，圧ぺん大麦を煮たもの，魚粉，リン酸カルシウムを混ぜたもの３割の割合で配合した飼料を給与している。

肉眼所見：剖検した結果，舌背部粘膜は白桃色を呈して著しく硬く，弾力性を欠く。前胃部の一部に乳白色の硬結した突起を認める。その他の主要臓器には特記すべき肉眼的変化を認めなかった。

組織所見：背部表皮（Fig.2)－角質層は核を有する角化細胞が堆積して著しく分厚くなり，顆粒層はケラトヒアリン顆粒がほとんど消失していた(錯角化)。また肥厚した角質層には菌塊を認め，好中球を主体とする細胞浸潤を認めた（表皮炎)。舌隆起部(Fig.3）－粘膜の角質層は著しく肥厚し正常で認められるこの部の細胞核は消失している場合が多かった（角化亢進)。また有棘層が肥厚している部分も認められた（棘細胞症)。前胃部－軽度の錯角化症，棘細胞症及び角質層の水腫を認めた。以上のごとく本例は全身の重層扁平上皮に病変を認めるもので，母豚の飼養状況よりこれは哺乳豚に発生したいわゆる豚のパラケラトーシスと考えた。

組織学的診断名：豚のパラケラトーシスに起因する表皮炎。