ネ　コ　の　肺

東京大学医科学研究所獣医学研究部出題　第22回獣医病理学研修会標本No.363

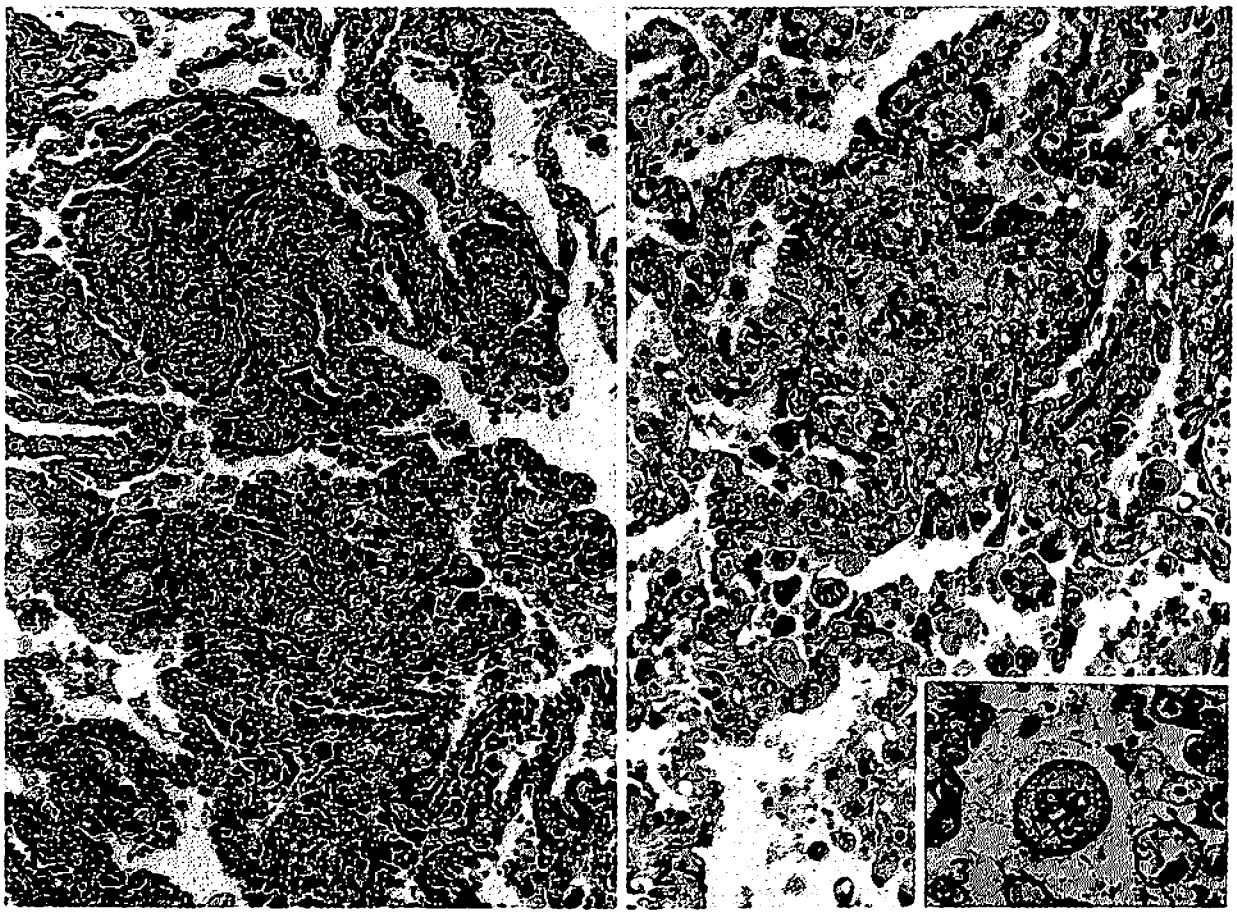

動物：ネコ(シャム)，雄，６歳。

臨床：発熱，元気・食欲の廃絶・回復をくり返し，腎炎症状の悪化にともない腹水，黄疸，喀血を示して衰弱，死亡した。

剖検所見：黄色腹水，右心不全，肺にはうっ血，点状充・出血，灰白色斑をみとめ，肺胸膜肥厚をともなっていた。腎には灰白色結節が多発していた。

病理組織学的所見：結節状，あるいはびまん性に肺胞壁の肥厚病巣が形成され，肺胞は圧迫萎縮におちいっていた（写真１，100×)。肥厚肺胞壁にはマクロファージおよび少数の好中球などの浸潤があったが，線維化は見られなかった。肺胞上皮は一様に腫大，異型的増生が顕著であった（写真２，200×)。巨核あるいは多核の上皮細胞が多く，風船状に腫大し細胞質ならびに核の変性を示すものもあり，一部は肺胞腔内へ脱落していた(写真3,400×)。封入体を思わせる構造は見られなかった。このような過形成は気管支上皮にもあり，小気管支上皮の扁平上皮化生も見られた。肺胸膜は若干肥厚し，水腫とプラズマ細胞浸潤が見られた。

以上の所見からウイルス性肺炎が強く疑われ，とくにイヌのジステンパー肺炎，ヒトの麻疹，サイトメガロウイルス肺炎などとの所見と類似するところが多かった。ネコにおいてはカリシウイルスの実験・自然感染例で，本例に類似した病変が記載されており，このウイルスの関与が考えられた。

病理組織学的診断：巨細胞性間質性肺炎。