牛の肺における石灰沈着

酪農学園大学獣医学科家畜病理学教室出題　第22回獣医病理学研修会標本No.364

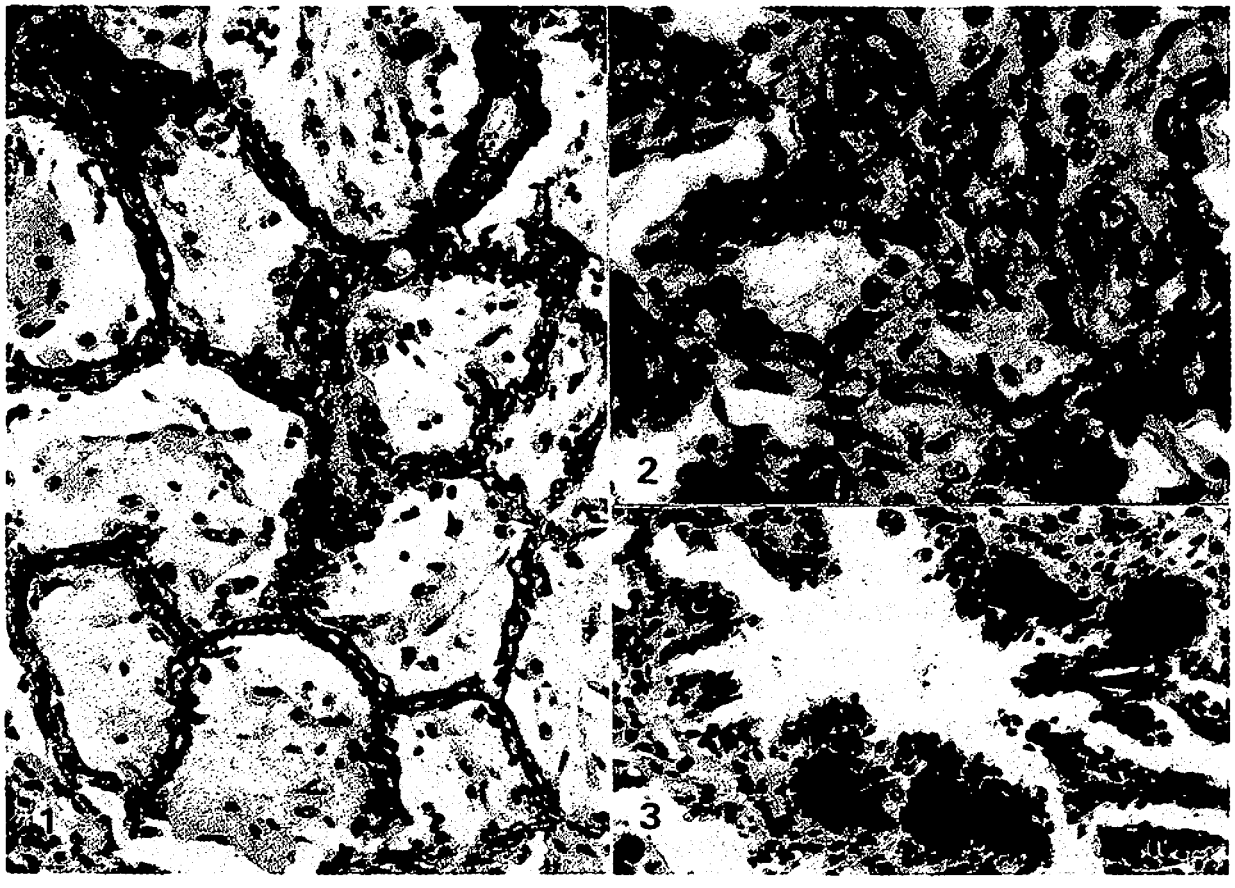

臨床的事項：ホルスタイン種，雌，８歳。1981年６月13日，６産目の分娩。14日，急性乳房炎。15日，起立不能。20日，四肢強直，横臥，呻吟。23日，予後不良として放血殺，剖検。14日から21日までの間，T40.5～38.7，P100～128，R28～32。血液所見，15日，GOT140KU，P4.5mg/dℓ，Ca8.8mg/dℓ，16日，P6.0mg/dℓ，Ca11.0mg/dℓ，18日，P3.5mg/dℓ，Ca10.0mg/dℓ，GOT250KU，RBC735万，WBC7,600，Ht40%，23日，Ca8.7mg/dℓ，Mg1.63mg/dℓ，Na140mEq/ℓ，K3.9mEq/ℓ。栄養剤，輸液，抗生物質，強心剤，強肝剤，CaおよびMg剤による治療を行った。治療薬としての無機質の一日当り投与量は，ほぼ通常範囲にとどまっていたが，14日から19日までの間，種々無機質含有薬剤を連日投与していた。分娩前VD_3剤の投与は行っていなかった。飼料添加剤として，１kg中Ca35gr，P50gr，Mg1gr含有のいわゆるリンカルを，40gr/日 常日給与していた。

肉眼所見：肺の全葉に間質性気腫が認められた。石灰化病巣は左後葉約1/3において，小葉単位に境界明瞭な濃縮巣として認められた。同部は，硬度を増し，割面は乾燥ぎみで，桃黄色，硬化脂肪織様を呈した。

組織学的所見：肺胞壁において，顆粒状および針状の沈着物が認められた。同沈着物はコッサ染色陽性，PAS染色陽性を示し石灰塩と考えられた。石灰塩の沈着は，肺胞壁の血管弾性線維にそって起こっていた。肺胞壁は血管の拡張，組織球の増生および石灰塩の沈着により著しい肥厚を示した。肺胞内には，線維素の析出を認め，それらに対して組織球，線維芽細胞の増殖が認められた（図1，H・E，×210)。さらに，顆粒状の石灰塩が肺胞内へ出現し，それらに対して組織球，線維芽細胞が肺胞をほぼ埋めつくす様に増殖していた(図2，H・E，×420)。血管の新生および軽度の出血も認められた。また，細気管支基底膜および固有層においても，塊状の石灰塩の沈着を認めた（図3，H・E，×210)。

その他，腎臓の尿細管上皮，尿細管内および一部血管壁，骨格筋における細血管壁，脳軟膜一部血管壁，乳房の間質結合織，子宮内膜下結合織，心筋線維の一部において石灰塩の沈着を認めた。

軟組織における石灰沈着は，VD_3過剰投与，血清Ca値の上昇，低Mg血症，地方病性の石灰症，上皮小体機能亢進に伴って認められている。本例の血清Ca，PおよびMg量は，ほぼ正常値を推移していたが，本例はリンカルの常時給与と，正常範囲ながら投与された無機質の連続投与による血中の過剰Ca塩による転移性石灰沈着と考えられた。

診断：肺における転移性石灰沈着に伴う線維素性肺炎(器質化肺炎とも考えられる)。