ウマ胎仔の肺

競走馬総合研究所病理研究室・日高家畜保健衛生所出題 ‥ 第22回獣医病理研修会標本No.366

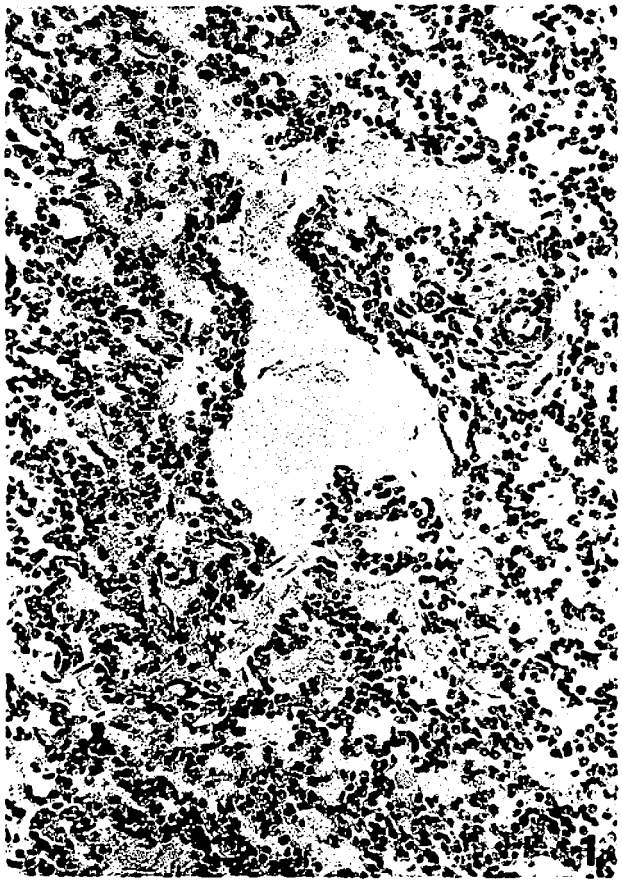

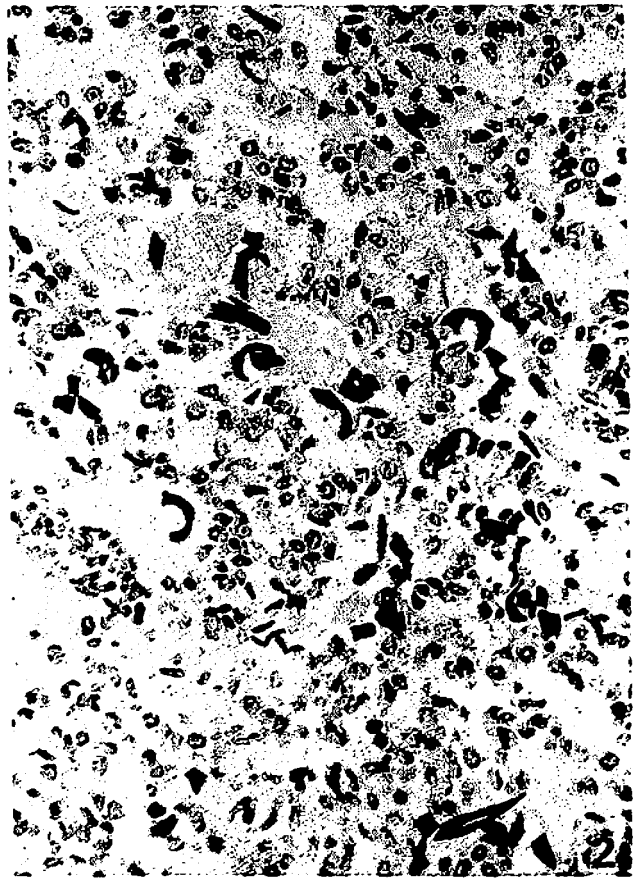

動物：妊娠９ヵ月齢の死産胎仔，アングロアラブ種，雄，体重約20kg。

臨床的事項：母馬は，昭和43年４月21日生。昭和49年末に競走用から繁殖用に転用。昭和51年初産後，昭和56年までの期間に，４回の正常分晩，そのほか１年間の空胎があった。

今回，母馬は，妊娠早期より乳房腫脹がみられた以外特記すべき変化は見られなかった。しかし，昭和56年３月19日，妊娠９ヵ月齢（昭和55年６月交配）で死産した。

胎仔の主な肉眼所見：(1)肺は形，大きさ常，肺胸膜下の色は暗橙～淡橙色であった。無気肺の状態で，間質は軽度水腫，限局性病変はみられなかった。(2)肝臓は形常，淡赤褐色で軽度腫大，うっ血を呈していた。小葉像は不明瞭であった。(3)脾臓は形，大きさ常，濾胞明瞭であった。(4)その他心臓，腎臓などに異常はみられなかった。

細菌学的所見：馬鼻肺炎（E.R.V）は，肺，肝臓および脾臓において蛍光抗体直接法（ＦＡＴ）で陰性。肝臓，脾臓，腎臓，心臓および肺における細菌培養検査は陰性であった。

肺の組織学的所見：気管支および細気管支は明瞭な管腔を有していた。しかし，呼吸細気管支から肺胞においては，ほとんど拡張不全で無気肺を示した。肺全野において，Eosin染性の好酸性物質がビ慢性に認められた。特にこの好酸性物質は呼吸細気管支から肺胞腔内で著明であった（写真１，HE，×166)。好酸性物質の多くは，針状あるいは三日月状の形態を呈していた。時折，好酸性物質の中には，核を有する上皮性細胞あるいは無核で空胞化を示す上皮細胞様物質も見られた。針状あるいは三日月状を呈する物質は，グラム染色および線維素染色で陽性を示した（写真２，グラム染色×324)。その他の好酸性物質はコロイド鉄およびＰＡＳ反応陽性を示した。なお，好酸性物質に対する細胞反応はなかった。

好酸性物質の性状を知る目的で，正規分娩例の羊水および羊膜を形態学的に検索したところ，肺胞腔内にみられた好酸性物質は，羊水成分および羊膜の剥離変性細胞に形態および染色性において一致する物質であった。

以上の所見から，肺胞腔内にみられた好酸性物質は羊水起因性の物質であることが判明した。しかし，好酸性物質が肺胞腔内に存在することの意義については不明であった。

病理組織学的診断：主として肺胞腔内における羊水起因性の好酸性物質吸入。