子牛の喉頭の被包化膿瘍とアデノウイルス性封入体

鳥取大学農学部家畜病理学教室出題　第22回獣医病理学研修会標本No.370

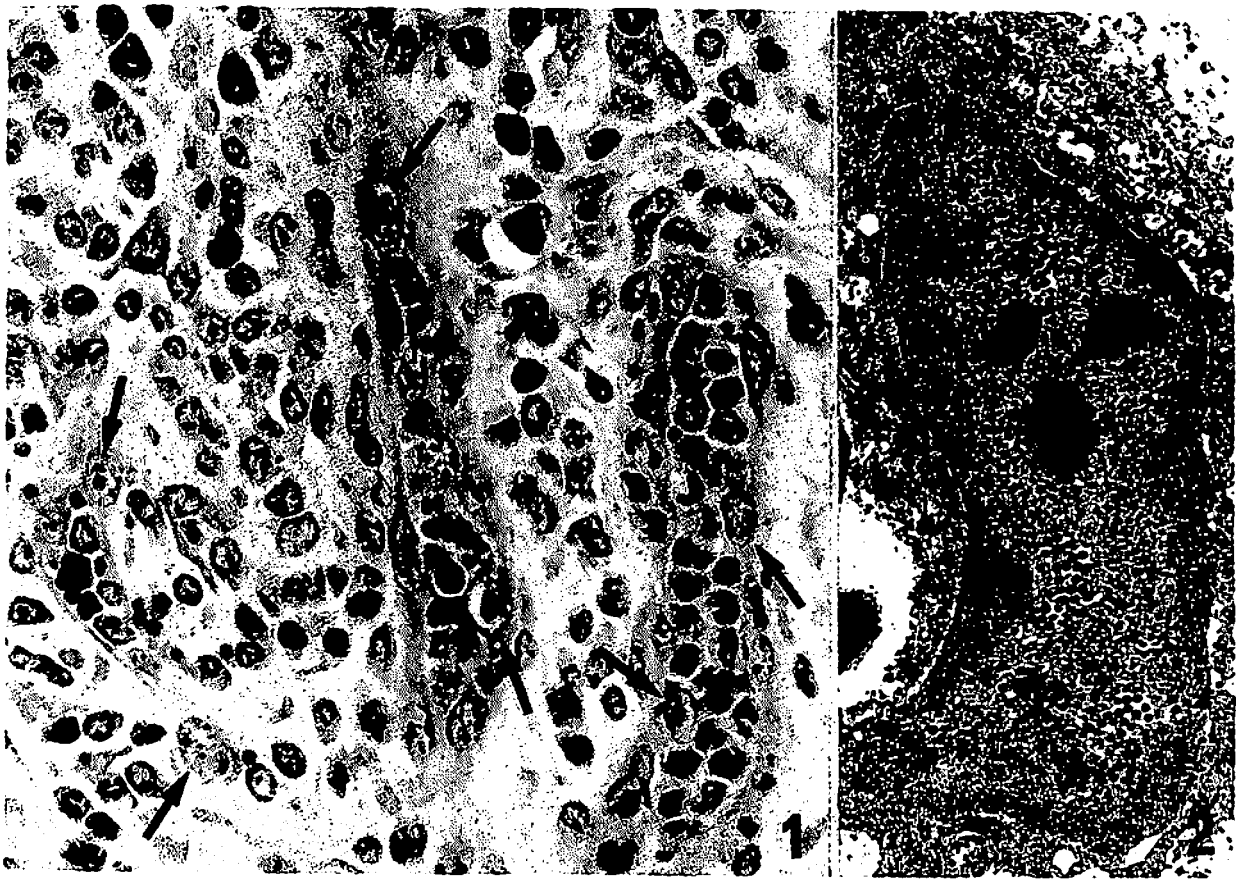

動物：牛，ホルスタイン，雌，２ヵ月齢。

臨床所見：本例は1981年８月に放血殺されるまでの約１か月間，呼吸困難(強い努力性呼吸，呼気時に喘鳴音)を呈した。末期には，咽喉頭部を押さえると一層強い喘鳴音を発して苦悶の状を示し，起立困難をともなった。

肉眼所見：喉頭の左側披裂軟骨にクルミ大の被包化膿瘍１個が形成され，これにより喉頭腔の約90％域が占拠されていた。喉頭粘膜は水腫性で，小豆大の潰瘍１個があり，この潰瘍と膿瘍は瘻管性に通じていた。膿瘍膜は厚く，膿瘍内にはクリーム様の膿汁を充満していた。以上のほかに，顎凹部，咽頭後部リンパ節は著明に腫大していたが，その他には異常はなかった。

組織所見：膿瘍膜は豊富な新生毛細血管と多数の形質細胞を有する幼若肉芽組織で構成されていた。そしてほとんどの毛細血管の内皮細胞は腫大し，それらの核内に封入体がしばしば認められた（写真１，矢印は封入体，H-E，×640)。封入体は好酸性あるいは両染性で，均質，大型ないし小型で類円形を呈するものから，小滴状，さらには微細顆粒状のものまでさまざまであった。封入体と核膜との間にはhaloが形成されていた。また，封入体を持つ細胞では，全体が萎縮したりあるいは円形化して血管内に剝離，脱落している像が散見された。以上の封入体とは別に，血管内皮細胞核内に，好酸性結晶封入体がまれに認められた。このほか，腫大した血管内皮細胞が融解，崩壊している像も一部にあった。

膿瘍膜で認められたと全く同一の核内封入体は，肺胞壁，リンパ節，心筋の毛細血管，小～中等大動脈の内皮細胞にも，極めてまれに確認された。

電顕所見：膿瘍膜の血管内皮細胞核内に，写真２（×18,000）の如き，アデノウイルス粒子を含む封入体が認められた。

牛のアデノウイルス感染症では，核内封入体が，多くの組織の血管内皮，気管，腸の粘膜上皮，腎尿細管上皮などに形成される。本例では，その封入体が，形成された膿瘍膜にたまたま出現したものと解せられ，膿瘍形成に対するアデノウイルス感染の関与はないものと思考した。近年，牛のアデノウイルス感染は獣医病理学の１問題とされているが，本例はその封入体出現の意義を問う意味で興味を呼ぼう。

また，牛の喉頭の披裂軟骨部粘膜には，無症状性に接触潰瘍がかなり起こると報告されている。この事実からして，本例の膿瘍は潰瘍から進展したものと推測した。

診断：子牛の披裂軟骨の被包化膿瘍と膿瘍膜に出現したアデノウイルス性封入体。