子豚の腹腔神経節

家畜衛生試験場病理第一研究室出題　第22回獣医病理学研修会標本No.374



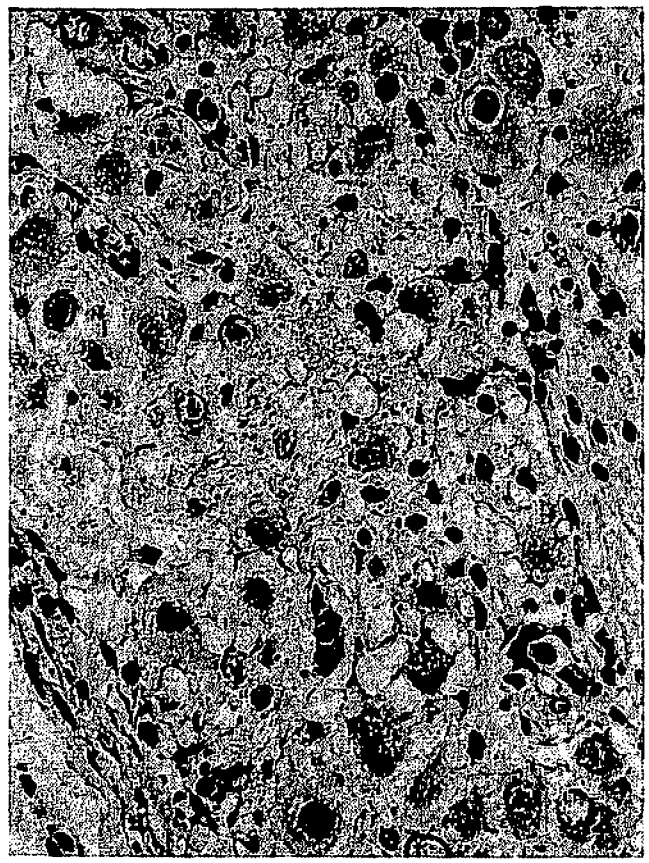

オーエスキー病は，HerpesviridaeのAlphaherpesvirinaeに属するSuid herpesvirus 1の感染による急性伝染病である。近年，本病は台湾，マレイシア，シンガポールおよびタイなどわが国の近隣諸国での発生が確認され，本邦への侵入が恐れられていた。1980年，本邦において哺乳豚が神経症状を示し，高率に死亡する不明疾病の発生があり，病理学的検索とウイルス分離により本病をオーエスキー病と診断した。

動物：LH種，5日齢，雄。オーエスキー病野外発病豚の脳と扁桃を用いた10倍希釈混合乳剤（約10^3TCID$_{50}$/mℓ）を2日齢子豚へ鼻腔内に接種し，3日後殺処分した。

症状：接種後翌日より元気の消失と食欲の廃絶，2日より不安症状，被毛の震戦，歩様蹌踉や間代性痙攣を伴う神経症状を示し，3日に瀕死状態となった。

剖検所見：肝と脾では，包膜下および実質内に灰白色の針尖大壊死巣が密発し，腎では包膜下に針尖大点状出血が密発していた。肺では，左右前葉部に限局性の肝様変化巣が認められた。各部のリンパ節は，軽度の腫大と充血を認めたが，その他の臓器には著変が認められなかった。

組織学的所見：腹腔神経節では，写真1(HE，×400)のように神経節細胞の変性と壊死，神経間質細胞とグリア細胞の軽度な繁殖から成る巣状変化と少数の好中球浸潤がみられた。病巣周囲の神経細胞は濃染し，原形質の空胞化，染色質融解や核壁濃染を示すものが多く認められた。写真2(HE，×400)のように，核内には不染帯を伴った好酸性物質から成るCowdry Type Aの封入体や，核全体を塩基性均質物質によって占める封入体が多数認められた。なお，電顕検索では，壊死巣周囲の変性した神経節細胞や神経間質細胞の核内，原形質内またはその細胞外に多数のウイルスが認められた。なお，同様の病変は三叉神経節，迷走神経節，前頸神経節と後頸神経節においても認められた。中枢神経では，脳脊髄に分布する神経細胞の変性と壊死，神経膠細胞のび漫性繁殖および結節性繁殖，囲管性細胞浸潤がみられ，これら病巣には少数の好中球を混じえていた。神経系以外の臓器では，肝，脾，肺，副腎，咽喉頭粘膜，扁桃および全身リンパ節に巣状壊死がみられ，これら病巣に隣接して好酸性核内封入体が多数認められた。

組織学的診断：オーエスキー病の腹腔神経節炎。