豚の頬部腫瘤

日本大学農獣医学部獣医病理学研究室・高知県中村食肉検査所　第23回獣医病理学研修会標本No.382

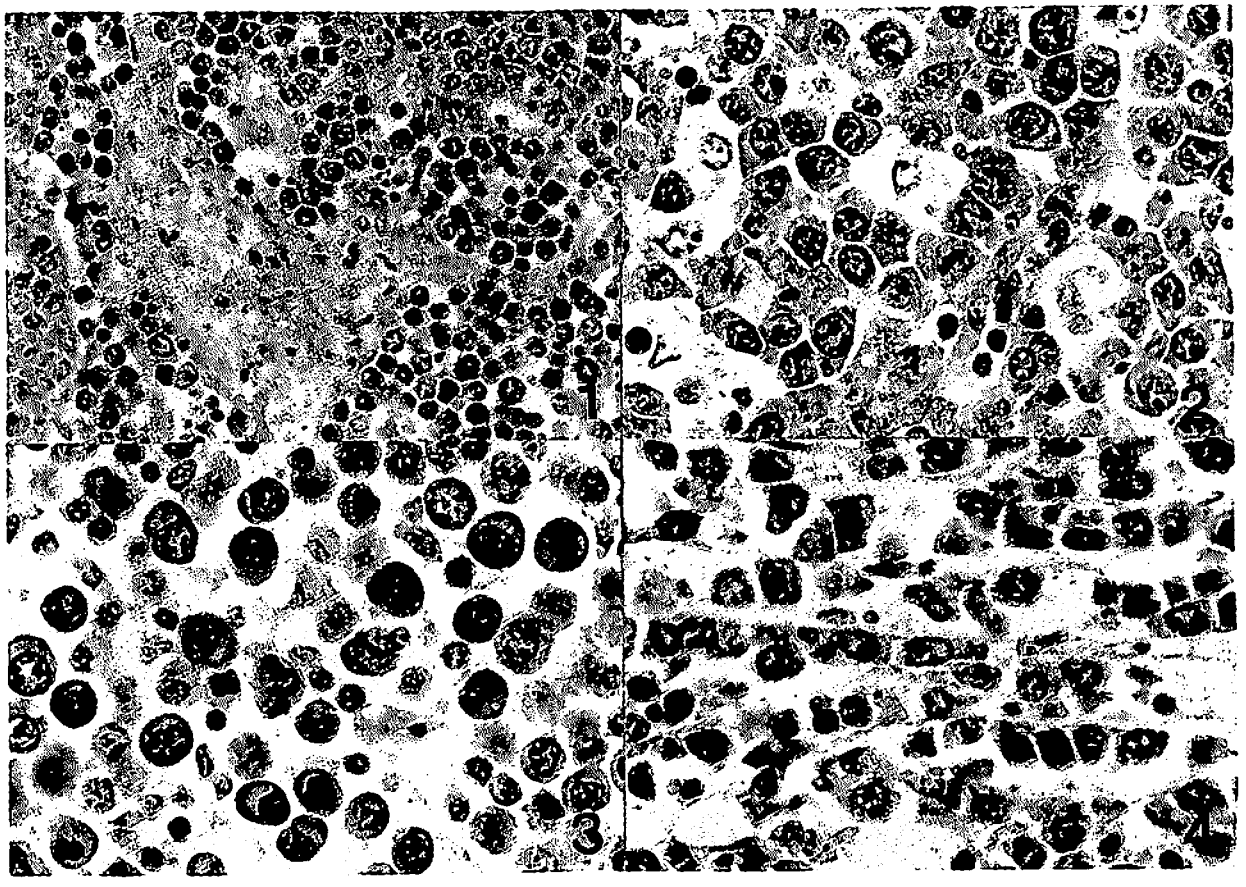

動物：豚，6ヶ月齢，性別不明。右頬部に腫瘤があり，化膿性病変を思わせる外観を呈していた。

肉眼的所見：右頬部が膨隆し，人頭大に腫大。腫瘤の位置は咬筋部，耳下腺部および顎下腺部の範囲に形成されている。割面は充実性で淡黄白色の実質部と，乳白色の線維性の間質により分葉状を呈している。腫瘤組織内には乾酪様の壊死部とリンパ節様の組織が認められる。腫瘤と周囲組織とはほぼ明瞭に区別できる。その他臓器に異常は認められない。

病理組織学的所見：リンパ組織においては，腫瘍細胞の増殖巣は大小様々に形成されているが，部位により濾胞，傍皮質域などのリンパ組織はよく保たれている。腫瘍細胞は主として髄質部で，び漫性に増殖し，次いで，リンパ洞内に浸潤増殖し，リンパ洞内を埋め尽し（写真1，HE，×100），更に傍皮質域と濾胞内に浸潤性に増殖している。腫瘍細胞の形態は，密に増殖している部では大型で多角形を呈し，原形質は比較的豊富で好塩基性である。核は類円形～卵円形でクロマチンに富み網状となっているものが多く，中には偏在し形質細胞様を呈するものも極少数認められる（写真2，HE，×200）。核小体は1～3個で，しばしば核膜近傍に偏して位置している。リンパ洞内，あるいはリンパ管内などに浮遊した状態の腫瘍細胞は円形化し，核は偏在性で形質細胞様を呈している（写真3，HE，×200）。また腫瘍組織内には2～7核の巨細胞も認められる。基質は非常に繊細で不明瞭なものから明瞭でよく発達しているものまで種々である。基質がよく発達した部位において，腫瘍細胞がその基質に付着し索状配列を呈している（写真4，HE，×200）。電顕的には，これらの腫瘍細胞は粗面小胞体がよく発達しているもの，あるいはポリゾームが豊富なものなど種々である。

考察：近年，免疫学の著しい発展により，リンパ腫の分類に新しい概念がもたらされ，本邦においては，医学のLymphoma-leukemia Study Groupが1978年にLSG分類なるものを提案した。本例もこれに従うと，まず結節（濾胞）像は認められず，び漫性の増殖を呈している。次に腫瘍細胞は大型の免疫芽細胞型が主体で，Cleaved cellはほとんどなく，形質細胞様のものが認められるので，やや形質細胞寄りと考えられるB細胞系のリンパ腫である。このような腫瘍は，従来は赤崎やGallとMalloryらの分類では細網肉腫，またRappaportの分類ではび漫性，組織球型の悪性リンパ腫などと診断されていたものである。

診断：免疫芽細胞型のび漫性リンパ腫Diffuse Lymphoma, Immunoblastic Type (B)。