子　豚　の　脳

日本生物科学研究所出題　第23回獣医病理学研修会標本No.398

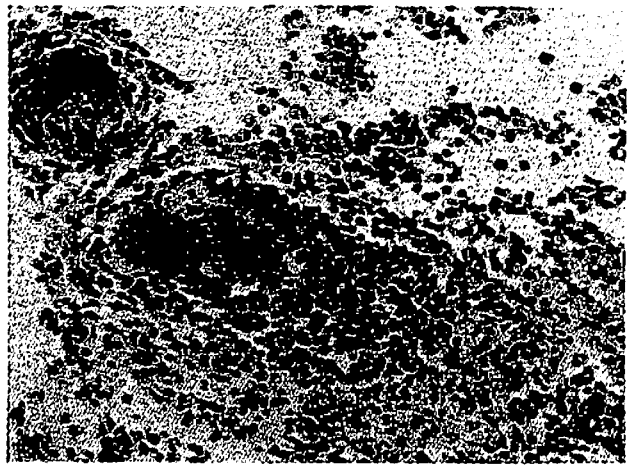



動物：豚，雄，約２週齢。

疫学・臨床：昭和57年５月上旬～６月に，某養豚場において死・流産ならびに新生豚の下痢および神経症状を主徴とする疾病が発生した。発生率は分娩豚67頭中20頭で，１腹あたり20～100％であった。提出例は１腹10頭のうち，異常のみられた２新生豚中の１頭で，検査時体温は41.6℃，起立不能で昏睡を示し，放血殺された。

剖検所見：脳脊髄液は増量し，軟膜は高度に充血，大脳回は平坦で弾力性を減じ，割面では軟化巣が嗅球，側頭葉，後頭葉下部に多発していた。その他の器官では小腸粘膜の軽度充血のほか，著変は認められなかった。

組織学的所見：脳軟化巣は皮質深層から白質にかけて脂肪顆粒細胞の増殖巣として認められる領域から，皮・髄質構築を完全に失い，髄膜のみを残して空洞形成に至る領域までさまざまであった（図1,LFB-HE，×36)。病巣内に分布する血管周囲にはリンパ球，プラズマ細胞を主体とする細胞浸潤があり（図2,HE,×165)，また組織融解に伴い形成された空隙内には，脂肪顆粒細胞とともに少数のリンパ球，変性神経細胞が遊離・存在した。それら変性神経細胞およびグリア細胞細胞質には，ヘマトキシリンに濃染し，von Kossa法で褐色調に染め出される微細顆粒状ないし無構造の石灰様物質の沈着が認められた。空隙内にはまた，細胞質辺縁部に３～６個の核を有すグリア細胞由来と思われる合胞性巨細胞が散見された（図3,HE，×450)。軟化巣周囲の灰白質では，しばしばmicrogliaの反応を伴った神経細胞壊死ならびにグリア・血管増殖が見られた。

考察および診断：本症例の所見について，軟化性病変が一次的で炎性変化は症候性炎ないし修復性炎として二次的に発現したものなのか，逆に炎症が一次的に発現し，軟化性変化は二次的に随伴されたものなのかが問題として提起される。しかしながら1)囲管性細胞浸潤を中心とする炎性変化は軟化病巣内に濃密に分布するが，それ以外の領域や髄膜にも波及していること，2)罹患動物が生後２週の幼若動物であること，3)病巣内にしばしば合胞性巨細胞が見られ，またプラズマ細胞の浸潤が目立つこと，などから炎症を一次的とし，軟化はその経過中に随伴されたものであろうと結論された。従って提出標本に対しては“急性非化膿性壊死性髄膜脳炎”と診断された。なお本例の大脳10％乳剤を豚腎由来株化細胞PK-15に接種した結果，培養２代目でPseudorabies Virus(PrV)が分離・同定された。これらの結果から，本症例は幼若豚におけるPrV感染の特殊な例として記録されるべきと考えられた。