牛の好酸球性皮膚炎(吸血昆虫の刺咬と考えられる？)

宮崎大学農学部家畜病理学教室出題　第24回獣医病理学研修会提出標本No.400

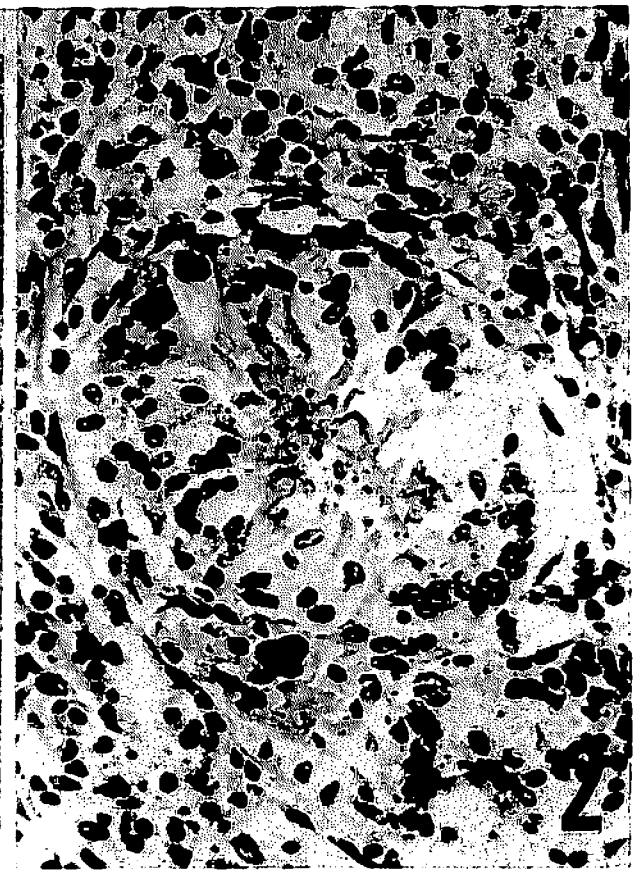

1983年1月，宮崎郡清武町の農家で飼育されていた9ヶ月齢の牛（黒毛和種）の腰背部および会陰部に小指頭大～母指頭大の丘疹が散発した。プレドニゾロンブ治療し一時軽快したが再発し，以前より悪化したため同年3月に生検材料として本学に搬入された。この症例はその後プレドニゾロンを主とする消炎療法で治癒した。この他に，本学では同様症例を過去に3例経験しており，それらはいずれも黒毛和種牛で，年齢はそれぞれ9ヶ月，10ヶ月，年齢不詳の妊娠牛で，発生はいずれも6月に集中していた。どの症例においても同居牛に発生は見られず，丘疹の大きさは種々で頸部および内股に好発し，一時悪化するが抗ヒスタミン剤等の投与によりいずれも治癒している。

病理組織学的所見：検索に供された材料は，背甲部に発生した円形の丘疹で直径約5cm，隆起部の厚みが1.5～2.0cmであった。写真1に示すように，表皮には著変は認められなかったが，真皮層の肥厚が著明で，その部には激しい好酸球の浸潤が認められた。皮下織では血管が動脈，静脈共に拡張し，囲管性に好酸球が浸潤していた。真皮層の好酸球浸潤部では，エオジンに好染する膠原線維の変性壊死部を散在性に認め(写真2)，これらに対して好酸球が著しく反応していた。また，これらの膠原線維の変性壊死物を中心にしてその周囲に異物巨細胞を含む大食細胞が集簇する特異病巣を形成するものもあった。かかる病巣の中心部は，アザン染色で赤染し，PAS染色，ギムザ染色，コンゴーレッド染色において陰性を示し，グラム染色で淡赤染した。またこの病巣は，単独で存在するものや2～3個が隣接しているものが認められ，検索に供した一個の丘疹に数個～十数個存在するものと考えられた。われわれは，同病変部の立体的形状を観察するため，この材料の連続切片を作製した。その結果，その形状が球形ないしは楕円体であることが推測され，複数存在する病変部には連続性のないことが明らかとなった。

病理組織学的診断：膠原線維の変性壊死物の発生要因として最初に放線菌，真菌等の感染が疑われた。しかしながら同病変部はPAS染色，ギムザ染色，グラム染色にいずれも陰性を示した。次に寄生虫の移行による虫道病変が疑われたが，これも偏光顕微鏡による鏡検によってクチクラ等の虫体遺残物は認められず，さらに連続切片による検索によって病巣が球体であったことから，否定されると考えた。以上の所見，および表皮から病巣までの深さがほぼ一定していることから，同病変を吸血昆虫の刺咬に伴う昆虫毒による膠原線維の変性壊死病であろうと診断した。