豚の鼻粘膜

家畜衛生試験場病理第一研究室出題　第24回獣医病理学研修会標本No.402

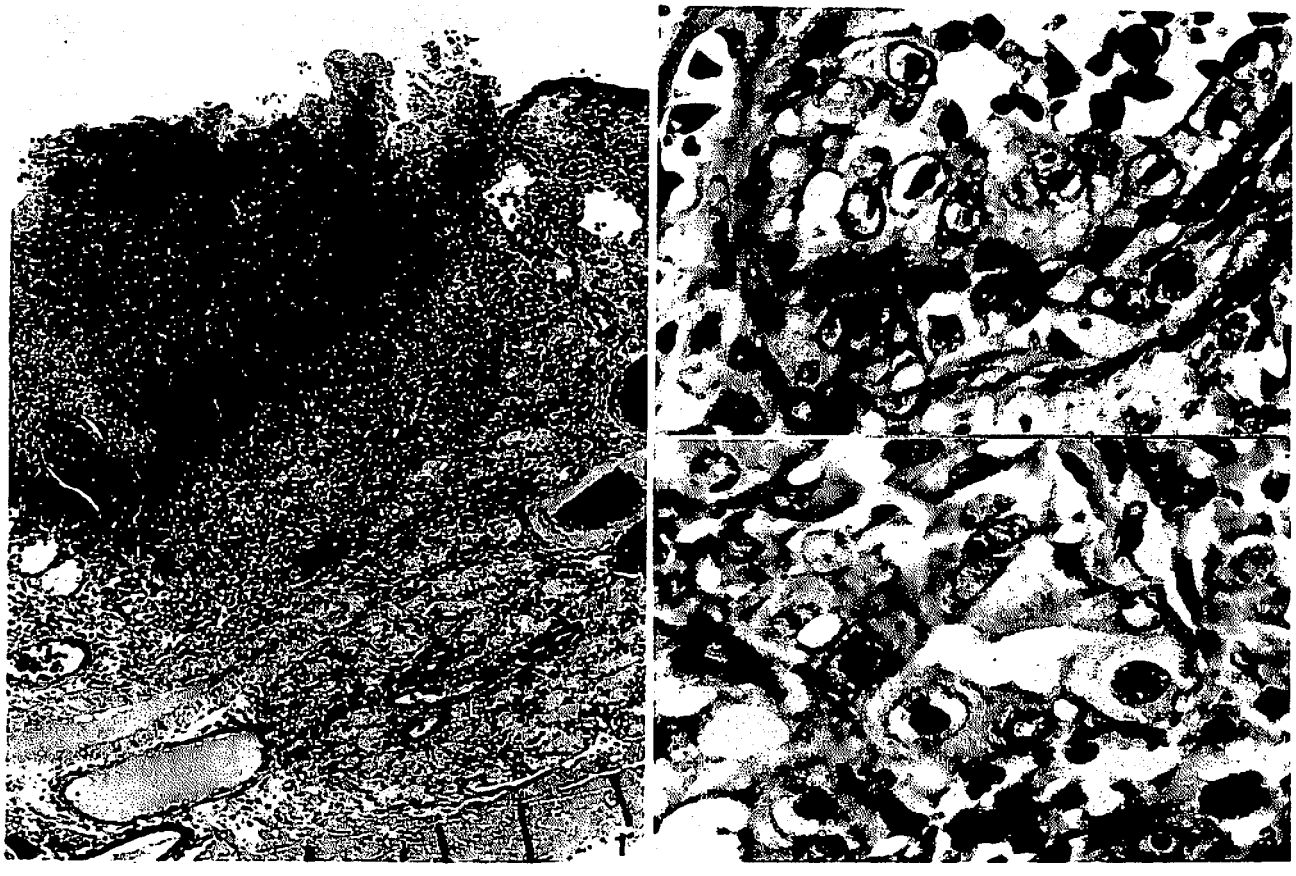

動物：豚，ＬＷ種，雄，3.5ヵ月齢。

臨床的事項：豚オーエスキー病ウイルス（ＡＤＶ）山形株$2\times10^{7.0}$TCID$_{50}$/mℓを1.5ヵ月齢の子豚の鼻腔内に接種し，症状が回復した２ヵ月後に免疫抑制剤（プレドニゾロン)1g/日を５日間筋注したところ，プレドニゾロン注射開始8日目から熱発(＞40℃),3日目からADVが鼻汁より分離され，10日目に殺処分した。なお，ADVに対する血清抗体価は８倍から128倍に，豚サイトメガロウイルス（PCMV）に対しては20倍から160倍に上昇した。

剖検所見：鼻腔内に少量の膿性鼻汁をいれ，鼻，喉頭粘膜は充うっ血し，小潰瘍形成があった。また，腎には軽度の腫大と帯状褐色斑が密在していたが，その他の実質臓器に変化を認めなかった。

病理組織学的所見：鼻粘膜には表在性に限局した小潰瘍形成（写真１）があり，病巣周囲の粘膜面は化膿性滲出物でおおわれ，粘膜上皮細胞は変性・壊死，剥離し，粘膜下組織に浮腫と軽度の炎性細胞浸潤がみられた。潰瘍性病巣の周囲に分布する中～小動・静脈の血管内皮細胞は高度に腫大し，好塩基性から好酸性に染まる核内封入体（写真２）を多数いれ，血管壁は水腫性に膨化し，一部の血管では壁の壊死や血栓形成を伴うものもあった。少数の鼻腺では腺細胞がやや腫大し，核内に好塩基性の封入体（写真３）を認めた。そのほか，肝，腎，扁桃，喉頭粘膜固有層の血管内皮細胞にも核内封入体を認めた。大脳では，側頭葉の錐体層に神経細胞の変性・壊死と核内封入体がみられるオーエスキー病の特徴病巣があった。なお，血管内皮細胞の核内封入体はフォイルゲン反応で弱陽性，ホルマリン固定・電顕観察では核内に未熟，細胞質内には成熟したヘルペスウイルス粒子を確認した。

ヘルペスウイルスの潜伏感染は，免疫抑制状態の宿主においてウイルスの再活性化を起こすことが知られており，本症例は組織学的検索結果に加えて血清学的にもＡＤＶとPCMVの再発による病変と考えられた。

診断：血管内皮細胞と腺細胞にヘルペス性核内封入体を伴った潰瘍性鼻炎。