牛の肝と腎

鹿児島大学農学部家畜病理学教室出題　第24回獣医病理学研修会標本No.410

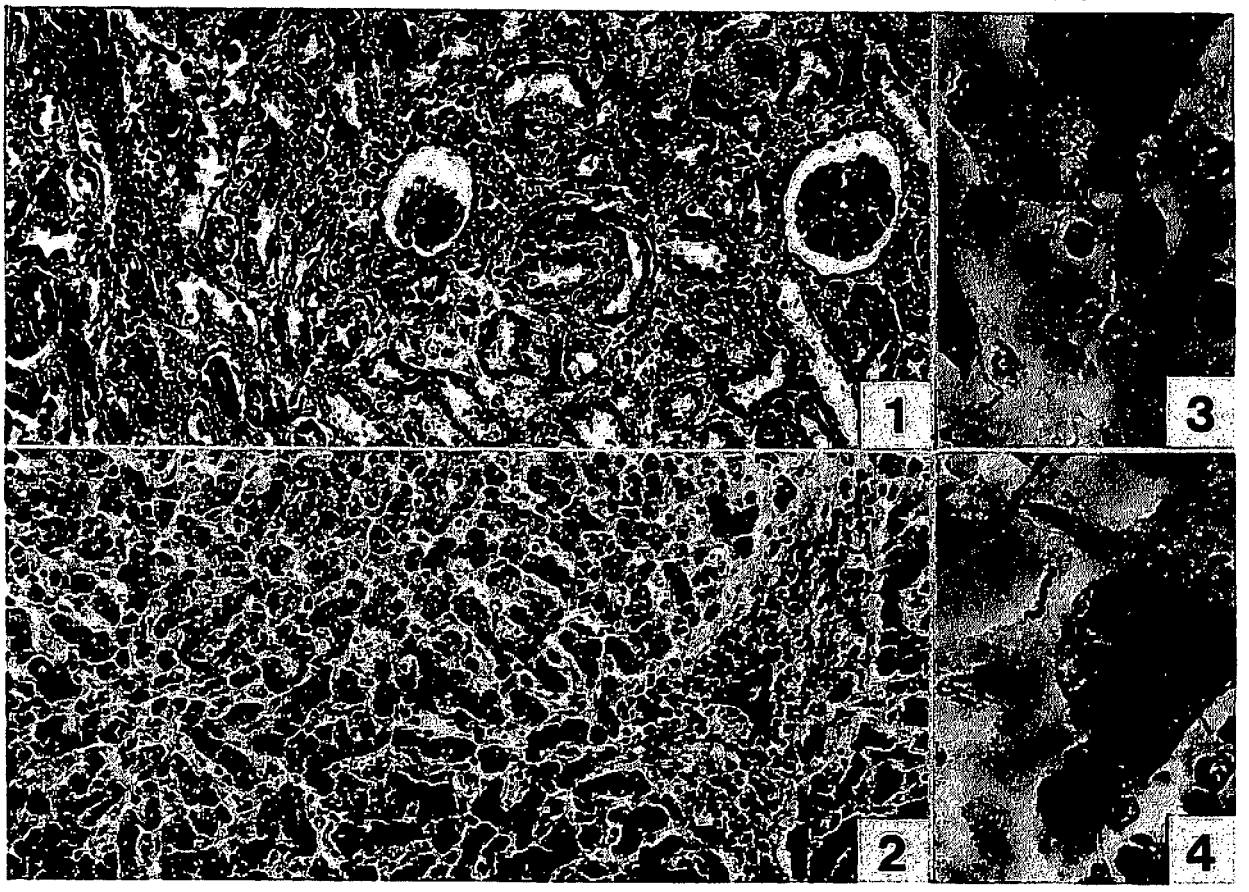

動物：牛，黒毛和種，雌，50日令，体重31.5kg。

臨床的事項：1983年10月３日朝，鹿児島県薩摩郡某牧場で飼育中の子牛の１頭が元気食欲なく，血色素尿を排泄する状態で発見され，観察していたが同日夕刻に斃死。翌日，大学に輸送され，到着を待って剖検した。

剖検所見：栄養普通。可視粘膜蒼白またはやゝ黄色。皮下織・腹腔脂肪も帯黄色を呈した。肝臓は1,080g，硬さ普通，表面・割面とも赤褐色，血量少い。胆嚢に黄褐色ゼリー状の粘稠な胆汁が充満。フォルマリン固定後，肝は緑色を帯び，小白斑が散見された。腎は暗紫色やゝ腫大し，包膜剝離容易，表面に針頭大の点状出血が密発し，小白斑も多数散在した。割面の皮髄境界やゝ不明瞭。膀胱内に血色素尿約100ccを認めた。消化管内容は乏しい。脾臓やゝ腫大し濾胞不明瞭，脾粥かなり多い。肺は少し収縮不全で，割面の血液少量。点状出血は，心外膜・心内膜の一部，胸腺，盲腸漿膜面等に認められ，右心室内には多量の凝血があった。

組織学的所見：腎皮質に小出血部および間質結合織の軽度増生と水腫性疎開を示す部分が巣状に散在する。糸球体に著変なく，小動脈や糸球体周囲に主に単核円形細胞からなる細胞浸潤を認め(写真１)，尿細管上皮の変性・剝離・再生等の像も認められた。尿細管上皮内に褐色色素を認める部位もあり，ベルリン青反応によって，近位尿細管上皮が軽度陽性を呈し，一部強陽性を示す細胞や陰性の褐色色素もみられた。髄質には著変を認めず。

肝の門脈域に単核小円形細胞の浸潤，肝細胞索の乱れや肝細胞の解離傾向を認め(写真２)，小葉中心域の肝細胞変性，毛細胆管の胆汁栓塞，類洞壁や内腔の褐色色素を容する食細胞等が顕著で，一部肝細胞に細胞質内封入体を認めた。ベルリン青染色で，類洞の食細胞は著明な鉄反応陽性を呈し，中心静脈や門脈の内腔にも多数の担鉄細胞を認めた。その他の臓器では，脾に鬱血，濾胞の萎縮，赤血球貪食が顕著にみられ，血鉄素はあまり目立ず，肺には肺胞性滲出性炎の諸相を認め，小脳分子層に小出血巣が散発していた。

Levaditi染色により多数のLeptospira菌体が血管と関連して存在することが証明された。腎では皮質尿細管周囲の血管(写真３)，肝では類洞壁（写真４）に多く，肝腎ともに小動脈壁内に多数の菌体を認めた。

抗体の検査：本症例の母牛が属する牛群を採血し，主要病原性Leptospiraに対する血清抗体価を調べた結果，L. autamnalisに対して特異的に高い抗体保有率および抗体価を検出した。しかし，この子牛は陰性であった。

病理組織学的診断：子牛の急性レプトスピラ症における肝炎と腎症および間質性腎炎。