牛の腸間膜リンパ節

家畜衛生試験場北海道支場出題　第24回獣医病理学研修会標本No.414

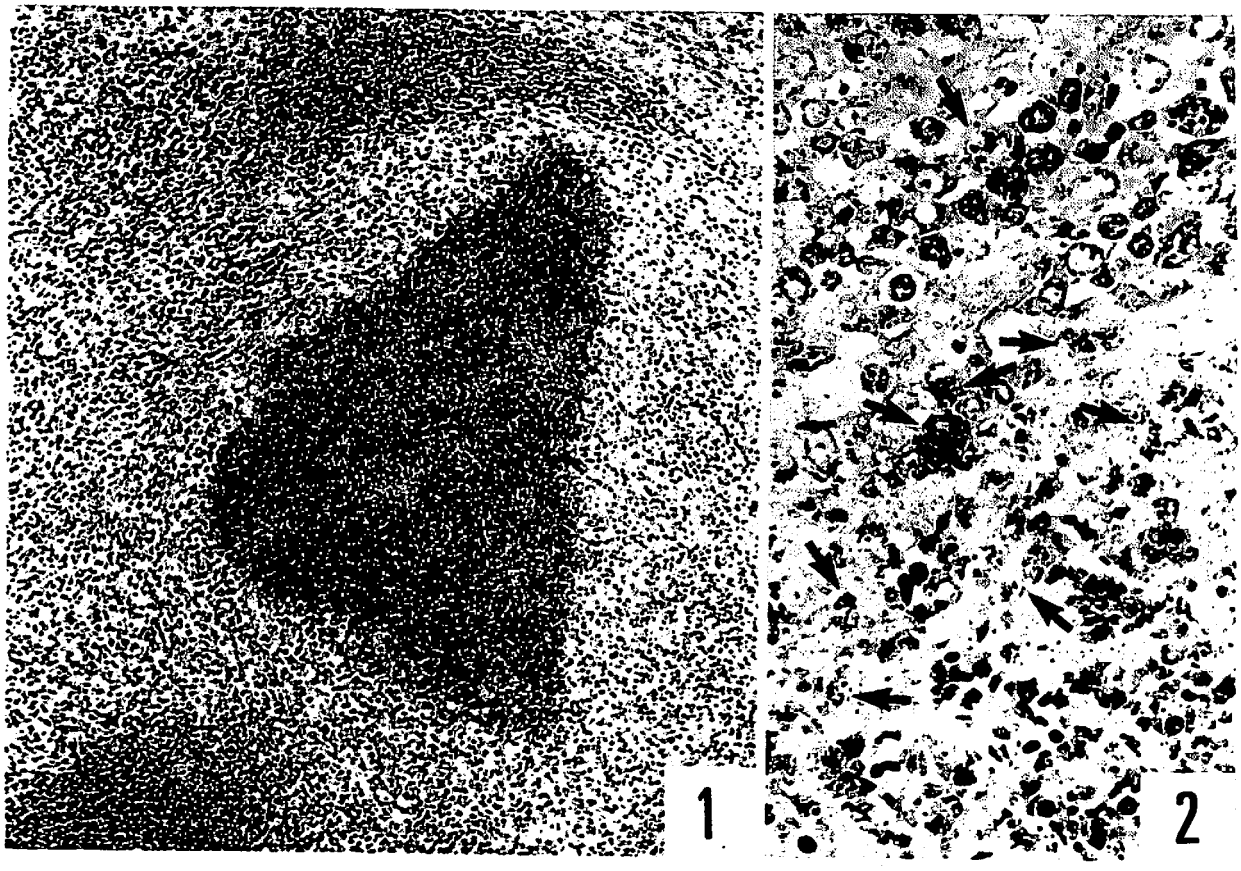

動物：牛，アバディーンアンガス種♀5才。

臨床事項：カナダよりの輸入牛で，臨床的に水様性下痢の発現後，隔離し栄養改善，対症療法を行なったが改善されなかった。その後ヨーネ病の補体結合反応で40倍が続き，糞便検査で集塊状の抗酸菌を証明した時点でヨーネ病と決定された。ヨーニン反応は陰性であった。この決定の10日前に死産している。ツベルクリン反応は陰性であった。

剖検所見：被毛失沢し，削瘦が著しい。十二指腸やや水腫性。空腸中部から盲腸にかけて肥厚著明で皺壁を形成し充血を伴なっていた。結腸，直腸粘膜は水腫性で点状出血を呈した。腸間膜リンパ節は全てが腫脹し，一部の同リンパ節割面には散在性ないし連続性に微細な乾酪結節が認められた。体表リンパ節は一般に髄様腫脹を呈し，乳房上リンパ節には腸リンと同様の結節病巣を認めた。

組織学的所見：腸間膜リンパ節には，周辺洞や旁皮質領域を中心に拡がる類上皮細胞肉芽腫とともに結核結節に似た大小の肉芽腫が認められた(図1：HE染色，×60)。後者は中心に凝固壊死巣を有し，その周囲に類上皮細胞や少しの巨細胞から成る層がとりまいていた。この類上皮細胞は細胞質がやや乏しく，線維芽細胞に近い形態を示すものが多かった。チールネルゼン染色により，上記肉芽腫病巣内のMPS系細胞の多くに多数の抗酸性短桿菌が認められた。結核様の肉芽腫では中心の壊死部にも同菌が集塊状に存在していた(図2：チールネルゼン染色，×580，矢印は菌塊)。

回腸から結腸にかけて類上皮細胞肉芽腫が著しく広範に形成されており，粘膜固有層や下織はその結果著しく肥厚していた。類上皮細胞肉芽腫内には時に好中球の浸潤巣が見られた。乳房上リンパ節は腸リンとほぼ同様の所見を呈した。肝臓には微小肉芽腫が散在性に認められた。

病理学的診断：乾酪壊死を伴なった肉芽腫性リンパ節炎であり，疾病診断名は牛ヨーネ病である。ヨーネ病変は病理学的には肉芽腫性炎に分類されるが，動物種によって組織学的特徴には大きな差がある。緬山羊や野生の反芻獣では乾酪化を伴う肉芽腫性炎が見られ，結核や他の抗酸菌感染病変との鑑別が必要である。しかし牛において，ヨーネ病肉芽腫が乾酪化を伴なうことは極めて希で，この点が牛ヨーネ病の特徴と考えられている。そこで，本検索例では他の抗酸菌，例えばM. intracellulareなどの混合感染が疑がわれるが，ツ反応陰性，結核菌培養陰性でヨーネ菌のみが腸管，腸リンから分離されている点で否定されるだろう。抗酸菌性肉芽腫の中心壊死の機序には細胞性免疫やアレルギー反応が関わっているとされているが，本例はヨーニン反応が陰性であった。本病の病理発生や免疫について一層の検討が必要であろう。