牛 の 回 腸

家畜衛生試験場病理第二研究室出題　第24回獣医病理学研修会標本No.415

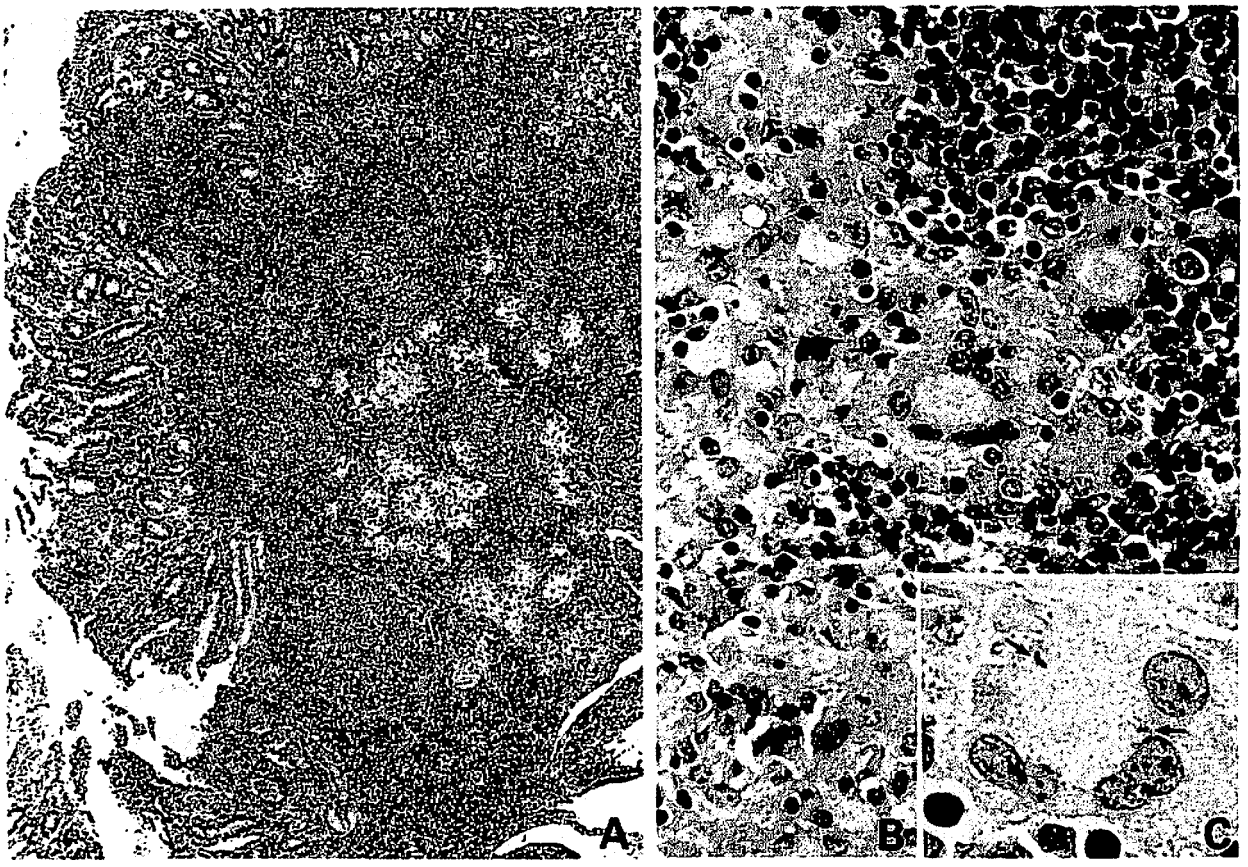

動物：牛，ホルスタイン種，雌，約4ヵ月齢。

臨床的事項：1982年9月27日，5日齢時にヨーネ菌を約10^{10}個経口投与した後，飼育観察を続けていたところ，1983年1月24日に飼養失宣により死亡した。ホルマリン固定材料として当研究室に検査依頼があったもので，特記すべき肉眼病変は認められていない。なお3ヵ月齢時に行なわれたヨーニン反応およびヨーネ菌のELISA抗体検査はいずれも陰性であった。

病理組織学的所見：病変は空腸から回盲弁に至る腸管とそれらの腸間膜リンパ節および肝臓に認められた。回腸（提出部）をはじめとする腸管には，類上皮細胞と巨細胞の集簇によって特徴づけられる病巣が，粘膜固有層および下織のリンパ組織内に形成されていた（写真A，HE，×40，写真B，HE，×400）。出現した巨細胞の多くはラングハンス型のものであったが，一部の巨細胞には核の濃染と細胞質の好酸性化が認められた。また類上皮細胞と巨細胞が集簇した病巣の一部には，好中球や好酸球の浸潤を伴うものも観察された。一部の腸陰窩では上皮細胞は変性・剥離し，滲出細胞も拡張した管腔内に認められた。これら病巣のチール・ネルゼン染色では，抗酸菌は極めて一部の巨細胞や類上皮細胞の細胞質のみに少数個認められるにすぎなかった（写真C，矢印×1,000）。腸間膜リンパ節では，上記と同様の類上皮細胞および巨細胞の多くは，旁皮質帯やリンパ洞内に認められた。肝臓では，リンパ球および類上皮細胞などによって構成される小結節が散見された。しかし，これらの病巣においても腸管と同様，検出される抗酸菌数は極めて少なかった。

組織診断：ヨーネ菌による回腸の肉芽腫性病変。

ヨーネ病発症牛における腸管病変は，類上皮細胞のびまん性増殖が特徴的であると述べられている。しかし，ヨーネ菌に感染していても，発病に至らない牛では，今回の提出例のように，必ずしも類上皮細胞のびまん性増殖は検出され得ず，主としてリンパ組織内において病巣を形成することが注目された。このような例では，他の抗酸菌によって起こる病変との類症鑑別が必要となろう。