# ニワトリの一過性麻痺における非化膿性髄膜脳炎

## 岩手大学農学部家畜病理学教室出題　第24回獣医病理学研修会標本No.420

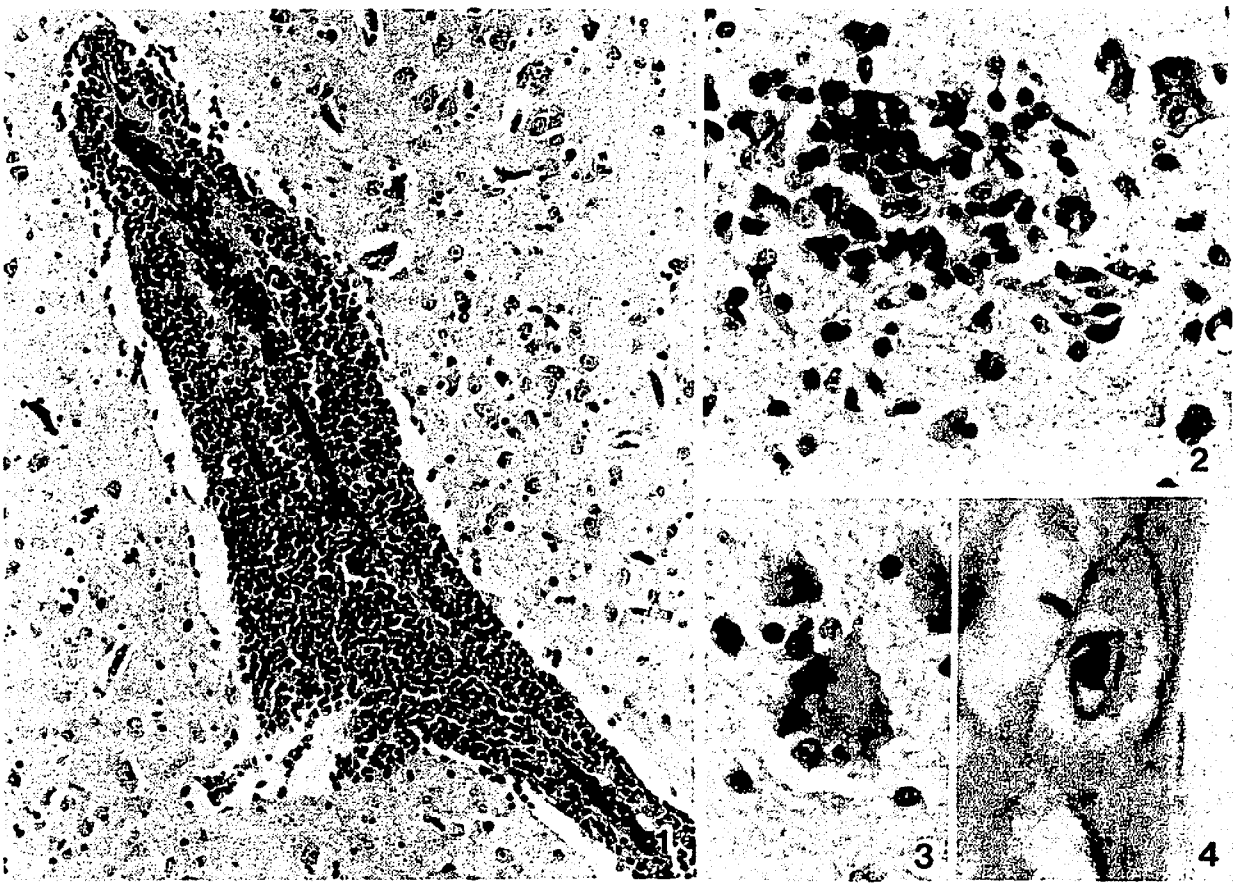


**動物**：ニワトリ，ピルチラミート種，32日齢，雌。

**臨床的事項**：岩手県にある1棟16,900羽を飼育する鶏舎30棟からなる大規模ブロイラー団地で，28～35日齢時に脚弱および頸部の弛緩麻痺を呈する疾病が発生した。発症鶏の一部は短時日のうちに回復し，一般に一過性麻痺と呼ばれている。本病の発生は1980年頃より見られ，今回本例の属する棟では60羽が淘汰された。本例は左脚を真横に伸ばすような姿勢を呈し，2日間観察したが症状の改善は見られず，放血殺された。マレック病(MD，0.5ドース)，鶏痘，ニューカッスル病ワクチン投与済み。

**剖検所見**：脳・末梢神経を含むいずれの臓器，組織にも著変を認めなかった。

**組織学的所見**：提出標本である大脳ではウイルヒョウーロバン腔が水腫性に拡張し，リンパ球系細胞による高度の囲管性細胞浸潤が標本の所々に認められた（Fig.1，×170，HE染色以下同じ)。リンパ系細胞は脳実質へも浸潤し，その多くは核濃縮を呈していた（Fig.2，×550)。グリアの変化としては希突起細胞の増数と腫大が認められた。神経細胞は比較的健在で一部に偽神経食現象が見られるにすぎなかった（Fig.3，×700)。大脳脚の神経線維は水腫性に疎開し，空隙形成が認められた。毛細血管内皮は腫大，増殖し，増殖性血管変化を示した。髄膜にも血管周囲を中心に小型ないし大型リンパ球，形質細胞，大食細胞の浸潤および軟膜細胞の増殖が見られた。

**組織学的診断**：ニワトリの一過性麻痺における非化膿性髄膜脳炎。

同様の細胞浸潤は視葉，小脳，延髄を始め脊髄各所にも認められたが，末梢神経系では軽度であった。皮膚では羽包周囲にリンパ球の浸潤を伴う，羽包上皮細胞の核内封入体形成（Fig.4，×1,480）が見られたことおよび本鶏群は43日齢以降MDウイルス（MDV）抗体が陽転していることから，本例はＭＤＶに感染していたものと見なされた。古典的ＭＤとは発症日齢と病変の主座が中枢神経系であることが鑑別点であろう。