鶏　冠

日本大学農獣医学部獣医病理学教室出題　第26回獣医病理学研修会提出標本No.446

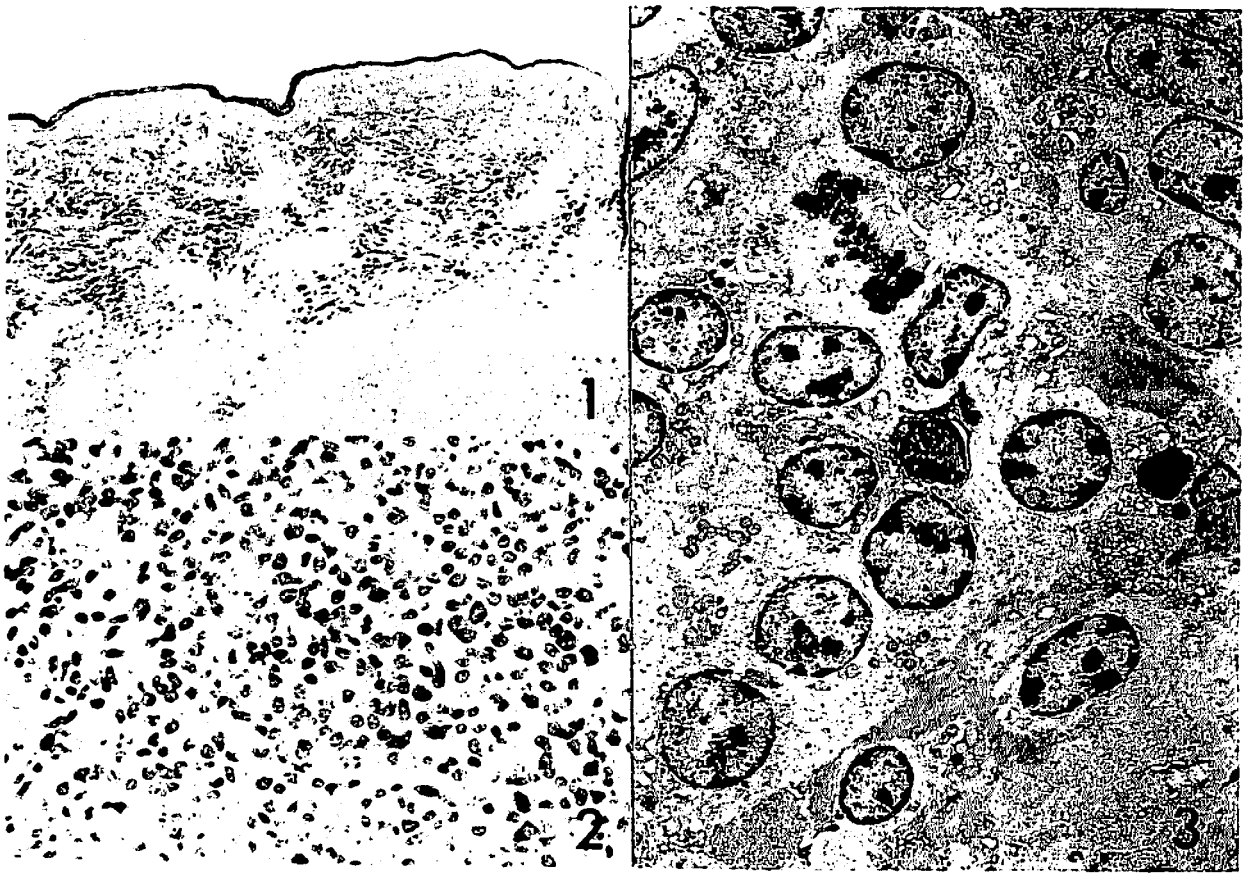

動物：鶏，卵用種（白色レグホン），雌，36週齢。

臨床的事項：1985年8月頃より千葉県内の某養鶏場においてマレック病ワクチン接種済みの1鶏群(17,000羽，28週齢）に削痩，鶏冠の腫脹を伴う死亡鶏が多発した。これらの発症鶏のうち3羽について検索した。

主要剖検所見：栄養状態不良，鶏冠の腫脹および退色が共通してみられた。その他，肺のウッ血，水腫，けし粒大～えんどう豆大の白斑ないし結節形成。心は退色し，粟粒大～小豆大の灰白色斑散在。肝は腫脹し，麻実大～えんどう豆大の灰白色結節ないし白斑散在。脾は腫脹。腎には大豆大の腫瘤形成などがみられた。

組織学的所見：真皮第2層から第3層にかけてリンパ様細胞の著明な浸潤増殖がみられ（写真1，マッソン・トリクローム染色，×40)，症例によっては真皮第1層にもリンパ様細胞の増殖が及んでいた。腫瘍細胞の増殖が最も著明に認められた真皮第3層では，大小不同で，種々の形態を示す好塩基性ないしは弱好酸性を呈するリンパ様細胞がび漫性に増殖していた（写真2，H－E染色，×400)。これらの細胞の核は大小不同で，類円形を呈し，核小体は明瞭，クロマチンは種々の程度にみられ，明調ないし暗調な細胞として認められた。核分裂像はしばしばみられた。また大型の核小体を有するリンパ芽球や細胞質の幅の広い細網細胞なども出現した。真皮第2層ではリンパ様細胞の結節状増殖巣が多数観察された。また第2層では疎な組織内に主として小型円形でクロマチンに富むリンパ球に似た細胞が浸潤していた。なお，血管内にもリンパ様細胞が認められた。

電子顕微鏡的観察では，これらのリンパ様細胞は類円形の核を有し，ヘテロクロマチンは核膜に接して密在し，細胞質内には豊富な遊離リボゾームがみられた。細胞小器官は乏しかった。核ポケットを形成した細胞も認められた（写真3，×3,000)。

その他，肝では間質から実質にかけて鶏冠部と同様のリンパ様細胞の結節状増殖がみられ，症例によっては門脈枝周囲から血管内腔にかけて腫瘍細胞の増殖が認められた。脾においても動脈周囲性にリンパ様細胞の結節状増殖が多数認められた。他の臓器においても同様の病変が観察された。末梢神経には肉眼的変化を認めなかったが，組織学的には坐骨神経にリンパ様細胞の小浸潤巣を認めた。

以上，病変分布が内臓諸臓器にわたっていることや，末梢神経にも組織学的に病巣が見い出されたこと，また出現細胞が大小のリンパ様細胞から成ることなどから本症例はマレック病と考えられた。なお，血清学的検査ではマレック病を疑う結果が出ている。

診断：マレック病の鶏冠部リンパ腫病変。