イヌの大脳

山口大学家畜病理学教室出題　第26回獣医病理学研修会標本No.454

1



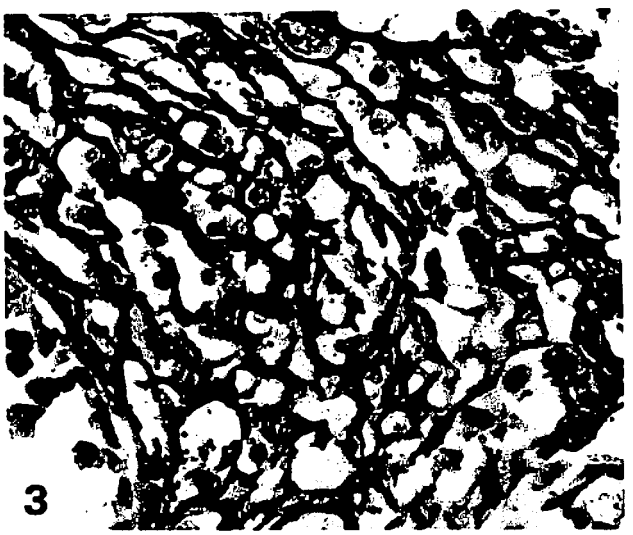

3

動物：イヌ，雑種，雄，14歳。

臨床：食欲・元気がなく，度々嘔吐し，神経症状（旋回運動）を認めた。右側眼球に重度の白内障。血液検査の成績は正常値の範囲内にあった。安楽殺。

肉眼所見：大脳では横断面において，右側の視床脳から視床下部にかけて直径2cm程度の暗赤褐色と灰白色部の混在する球状腫瘍塊がみられ，一部は扁桃体とアンモン角腹端にもおよんでいた。

病理組織学的所見：腫瘍は主に不整形の核を有する未分化な細胞によって構成され，腫瘍細胞は密な増殖を示した（写真1，H-E染色，×400）。一部には小型で細胞突起をもたない円形ないし楕円形の細胞の増殖がみられた。大きさ，形の不ぞろいな細胞と大型の多核細胞が混在して，細胞が多形性を強く示す部位もみられ（写真2，PTAH，×400），多数の有糸分裂像を有していた。また小壊死巣を囲むように細胞が放射状に並ぶ，いわゆる偽柵状配列の構造が形成されていた。腫瘍組織内および周辺脳組織には毛細血管の増加が顕著で，時折小出血がみられた。小血管周囲性の線維芽細胞の増生がみられ，鍍銀染色によって特徴のあるlacy patternを示した（写真3，鍍銀染色，×400）。

病理学的診断：腫瘍は多形性を強く示す未分化な細胞によって構成され，星状膠細胞腫とは異なった所見を示すもので，本症例は多形性膠芽細胞腫と診断された。右眼球内は視神経乳頭部から増殖したと思われる灰白色の腫瘍塊によって埋められており，組織学的に小血管を中心とした腫瘍細胞の花環状配列の構造がみられ，脳腫瘍の転移と診断した。