牛の延髄

家畜衛生試験場病理第一研究室出題　第26回獣医病理学研修会標本No.456

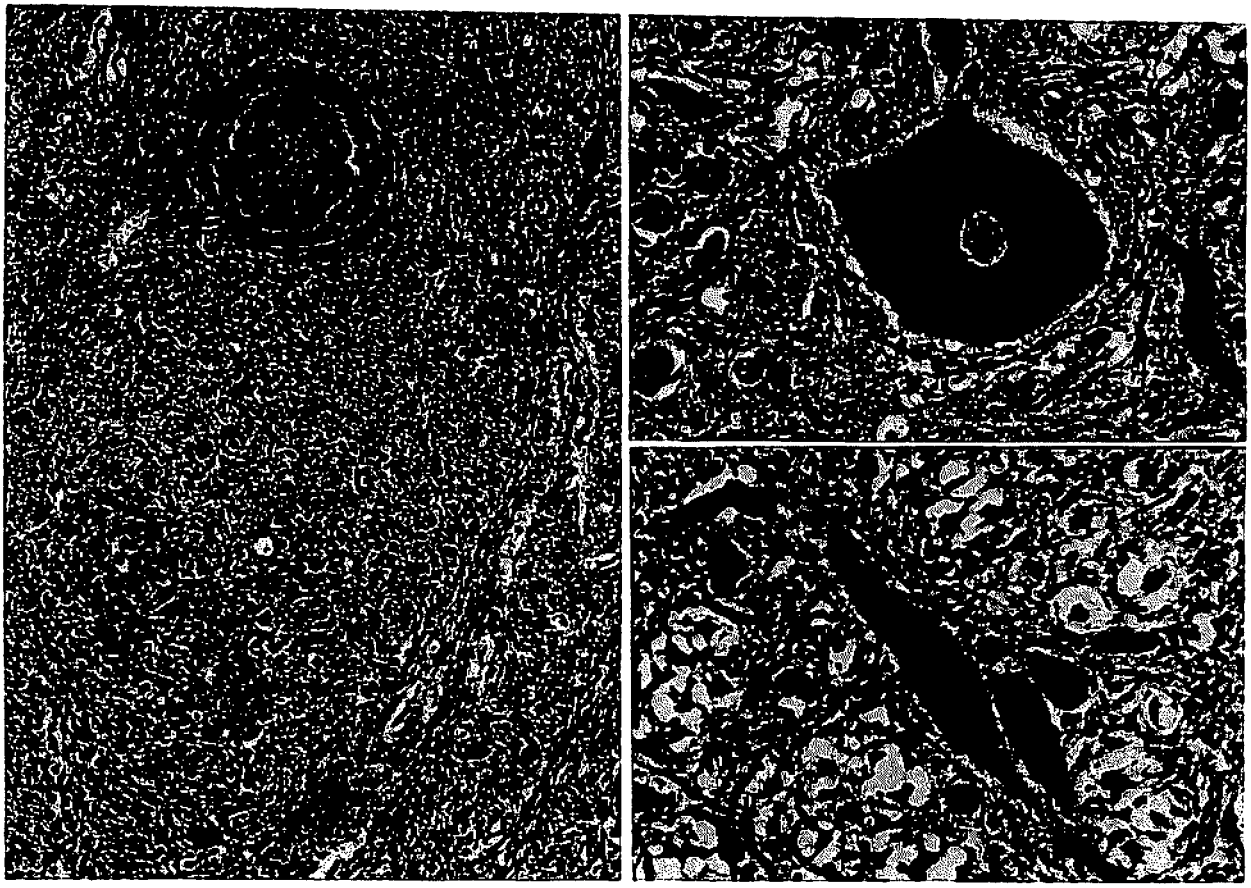

動物：牛，和種，体重300kg。

臨床事項：PK-15細胞で増殖したオーエスキー病ウイルス1mℓ（10^6TCID$_{50}$/mℓ）を鼻腔内に噴霧接種した。5日目に元気消失・食欲不振がみられたが，掻痒症状や神経症状は観察されず，6日目に死亡した。

剖検所見：鼻喉頭粘膜の充うっ血と顎下リンパ節の腫大が認められた。その他，諸臓器に著変はみられなかった。

組織所見：延髄を中心とした脳幹部で軽度の非化膿性脳炎が認められた。病変は均一ではなく，囲管性細胞浸潤等の反応性変化を伴った部位と，これらの変化を伴わない部位があった。すなわち，延髄前庭神経内側核を中心とした領域では，軽い囲管性細胞浸潤とグリア細胞の瀰漫性増殖がみられ（写真1，HE，×160），大型神経細胞では高頻度に核内封入体が観察された。封入体の形態は様々で，あるものはハローを持った好酸性細顆粒状の核内封入体であり（写真2，HE，×400），また他のものは核全体に薄く好塩基性に染まる核内封入体であった（写真3，HE，×400）。一方，網様体を中心とした領域では反応性の変化はなく，大型神経細胞の核内封入体のみが認められた。核内封入体の形態はやはり様々であった。脳以外では，鼻粘膜の腺上皮に好酸性核内封入体を伴った限局性の壊死性病変が認められた。また，三叉神経節や迷走神経節では，好中球やリンパ球が神経細胞の周囲に浸潤していた。

一般に豚オーエスキー病の脳では，神経細胞やグリア細胞の変性・壊死，囲管性細胞浸潤およびグリア反応が著明である。本例の脳病変は，これら豚オーエスキー病の脳病変に比べるとグリア細胞浸潤などの反応性変化に乏しく，神経細胞の退行性変化と核内封入体形成を特徴とする脳炎であった。

従来，諸外国では，豚ばかりでなく牛や犬でオーエスキー病の発生が報告されている。わが国では，昭和60年3月，埼玉県において，豚と同じ舎内に飼育されていた牛でオーエスキー病が発生した。そこで今回は，見本標本の配布を一つの目的として実験例の牛オーエスキー病の組織を出題した。

診断：実験的オーエスキー病における神経細胞の核内封入体を伴った非化膿性脳炎。